GIMMI®

80 ЛЕТ В МЕДИЦИНЕ

МИНИЛАПАРОСКОПИЧЕСКИЕ ВМЕШАТЕЛЬСТВА

под редакцией проф. В.В. Стрижелецкого

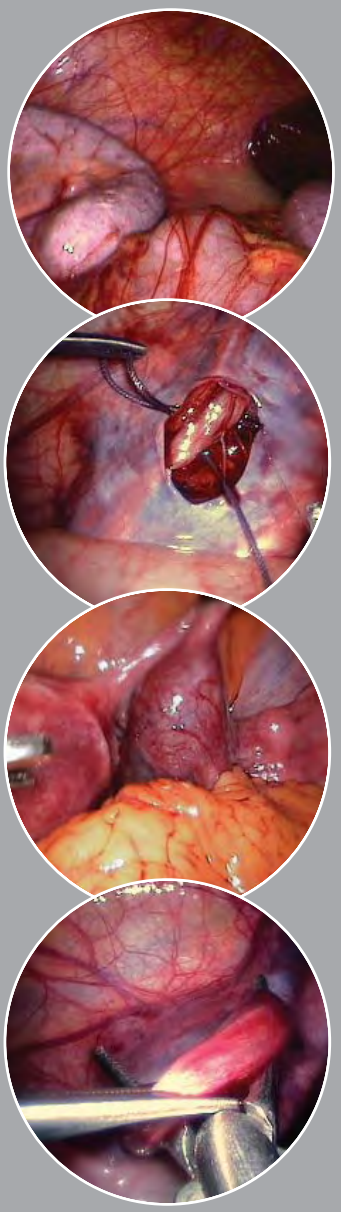

RUS-200/2013

Содержание:

стр.

Минилапароскопия

Об авторах 2

Вступительное слово 2

Введение 3

Технология минилапароскопических вмешательств 5

Глава 1. Минилапароскопические вмешательства в хирургии 7

1.1 Диагностические исследования 7

1.2 Минилапароскопическая холецистэктомия 8

1.3 Минилапароскопическая герниопластика 11

Глава 2. Минилапароскопические вмешательства в урологии 15

2.1 Минилапароскопические вмешательства при варикоцеле 15

2.2. Минилапароскопические вмешательства при нефроптозе 18

Глава 3. Минилапароскопические вмешательства в гинекологии 20

Заключение 26

ГОРОДСКОЙ ЦЕНТР СОВРЕМЕННЫХ ХИРУРГИЧЕСКИХ ТЕХНОЛОГИЙ ГОРОДСКОЙ КЛИНИЧЕСКОЙ БОЛЬНИЦЫ №31 (САНКТ-ПЕТЕРБУРГ)

САНКТ-ПЕТЕРБУРГСКИЙ ГОСУДАРСТВЕННЫЙ УНИВЕРСИТЕТ МЕДИЦИНСКИЙ ФАКУЛЬТЕТ

Стрижелецкий Валерий Викторович
– главный хирург ГКБ №31, руководитель Городского центра современных хирургических технологий, профессор кафедры госпитальной хирургии медицинского факультета СПбГУ, заместитель главного хирурга СПб по эндовидеохирургии, член правления общества эндоскопических хирургов России, доктор медицинских наук.

Беженарь Виталий Федорович
– руководитель отделения оперативной гинекологии ФГБУ НИИ акушерства и гинекологии им. Д. О. Отта СЗО РАМН, заместитель главного акушера-гинеколога Санкт-Петербурга, член правления Общества акушеров-гинекологов Санкт-Петербурга и Северо-Западного региона РФ, доктор медицинских наук, профессор.

Рывкин Анатолий Юрьевич
– главный врач Городской клинической больницы №31, заслуженный врач РФ, доктор медицинских наук.

Макаров Сергей Анатольевич
– канд.мед.наук, врач-хирург ГЦСХТ ГКБ №31.

Ли Мария Валентиновна
– врач-хирург ГКБ №31.

Вступительное слово

Эндовидеохирургия стала неотъемлемой частью современных медицинских технологий. Темпы модернизации существующего оборудования, создание новых решений в электрохирургии, инструментарии, видеосистемах развиваются с колоссальной скоростью. Прогресс в лапароскопической хирургии дал серьезный импульс для разработки и совершенствования технологий, направленных на меньшую травматизацию при проведении различных операций.

Одной из таких методик является минилапароскопия – технология, которой мы посвящаем свою работу. Накопленный нами опыт более 2700 различных минилапароскопических операций у больных хирургического, гинекологического и урологического профилей позволил изучить результаты этих вмешательств и оценить их эффективность и клиническую значимость.

Настоящее пособие отражает 15-летний опыт применения минилапароскопических вмешательств и современные взгляды на использование данного вида операций, а также детально отражает технические и клинические аспекты операций с использованием ультратонких инструментов.

Пособие предназначено для врачей-хирургов, урологов и гинекологов.

Введение

Когда на нас надвигается новая технология, тот кто не стал частью парового катка, становится частью мостовой

Стюарт Бранд

Эндовидеохирургия за исторически очень короткий промежуток времени прошла путь от экзотической, уникальной методики до массового, признанного хирургического метода (рис. 1). Данный рисунок отражает всю суть короткой и юной истории данного раздела хирургии.



Рис. 1

Во все времена одной из задач хирургов было уменьшение травматичности операций, в частности, оперативного доступа к органам – мишеням вмешательства. Стремительное развитие техники и технологий (Рис. 2) в XX веке – появление микровидеокамер, новых источников света, оптоволоконной техники, видеомонито ров – дало возможность создания, внедрения и развития эндовидеохирургической технологии.

Рис. 2

Явные преимущества эндовидеохирургии перед другими методами оперирования можно отразить высказываниями великого Клавдия Галена, сформулированными около 130-200 гг. н.э.: «Если кто-нибудь хочет понять творение природы, он не должен ограничиваться только чтением трудов по медицине и анатомии, а должен все видеть своими глазами и участвовать в исследованиях. Это позволяет ему избежать ошибок и неверных представлений».

К настоящему времени уже до 90% всех оперативных вмешательств может быть выполнено эндохирургически.

Сегодня преимущества хирургии малых доступов не вызывают сомнений. Эволюция развития хирургических доступов представлена на рис. 3.

Рис. 3. Эволюция хирургических доступов.

Накопленный многочисленный опыт в клинической практике позволяет выделить преимущества, присущие малоинвазивным вмешательствам:

- отсутствие послеоперационных рубцов;
- работа при значительном визуальном увеличении операционного поля с элементами микрохирургии;
- снижение интенсивности болевых ощущений в послеоперационном периоде;
- отсутствие послеоперационного пареза кишечника;
- значительное снижение частоты инфекционных осложнений;
- меньшая иммуносупрессия, что особенно важно у иммунологически компрометированных пациентов;
- снижение послеоперационного спайкообразования;
- уменьшение сроков госпитализации, трудовой и социальной реабилитации и т.д.

В настоящее время в клиническую практику внедрены 3 технологии, направленные на минимизацию хирургических вмешательств: NOTES (2007 г.); хирургия единого доступа (Single Port Surgery) и минилапароскопия (рис. 4), последней мы посвящаем настоящее исследование.

Рис. 4. Технологии хирургических вмешательств, направленные на минимизацию хирургического доступа.

При внедрении в клиническую практику новых медицинских технологий нужно руководствоваться критериями, представленными на рис. 5.

Рис. 5. Требования к новым хирургическим технологиям

Логическим продолжением развития лапароскопии явилось создание в конце прошлого века ультратонких инструментов, основанное на применении сплавов и полимеров.

Первые сообщения в России об использовании ультратонких инструментов и эндоскопов диаметром 2-3 мм появились в 1996-1997 годах. Уже на 1 Всероссийской Конференции эндовидеохирургов обсуждался опыт лапароскопических холецистэктомий, выполненных с использованием этой техники. К настоящему времени в отечественной литературе имеются единичные публикации, констатирующие использование минилапароскопии (в зарубежной литературе употребляются такие термины как needlescopy, minilaparoscopy и microlaparoscopy) без анализа, выводов и рекомендаций.

Опираясь на собственный опыте применения инструментария разнообразных фирм-производителей, а также на данные различных авторов, необходимо отметить некоторые общие позитивные особенности использования инструментов для минилапароскопии, диаметр которых составляет, в зависимости от типа инструмента и фирмы-изготовителя, от 2,0 до 3,5 мм.

- Минилапароскопические доступы, что признается всеми, обеспечивают идеально возможный косметический эффект, в большинстве случаев нет необходимости накладывать швы на послеоперационные ранки.
- Минимизация травмы передней брюшной стенки, связанной с операционным доступом, обеспечивает незначительные послеоперационные боли либо их полное отсутствие.
- Это также сказывается на еще более коротких сроках госпитализации: ряд подобных вмешательств можно выполнять в условиях дневного стационара. В то же время следует отметить ряд особенностей, присущих инструментам меньшего, чем обычно, диаметра.
- Ультратонкие инструменты обладают повышенной гибкостью, в связи с чем можно рекомендовать их установку не перпендикулярно к передней брюшной стенке, как при стандартных лапароскопических операциях, а под углом в сторону органа-мишени, зоны оперативного вмешательства.
- 2-3-миллиметровый лапароскоп не может обеспечить сопоставимых со стандартной 10-миллиметровый оптикой характеристик угла обзора и качества изображения. Для нивелирования этих недостатков нужно использовать 3-чиповую видеокамеру с высоким разрешением и изменяемым фокусным расстоянием (зум эффектом).
- Рабочие бранши инструментов имеют меньшую поверхность рабочей части, что может иметь значение при работе с плотными тканями крупных органов.

Для выполнения минилапароскопии – так же, как и для традиционной эндохирургической опера-

ции, необходим стандартный набор оборудования и инструментария.

Оборудование, необходимое для минилапароскопии, практически не отличается от стандартного эндохирургического, в связи с чем можно просто дополнять имеющуюся “стойку” набором инструментов. Хочется остановиться лишь на некоторых нюансах.

Видеокамера должна быть безупречного качества, непременно цифровой, желательно 3-чиповой, снабженной парафокальным зум-объективом, а с появлением телевидения HD желательно его применение, это позволит обеспечить исключительную визуализацию при выполнении минилапароскопических операций. Поскольку утечка углекислого газа через 2-3 мм троакары минимальна, то допустимо использование недорогих инсуффляторов малой производительности. Также мала практическая ценность устройств с подогревом инсуффлируемого газа.

Набор инструментов по своим функциональным характеристикам принципиально не отличается от стандартных эндовидеохирургических. В современных наборах следует положительно отметить появление ряда крайне необходимых при многих операциях инструментов: зажимов для биполярной коагуляции, крючков для монополярной коагуляции, клип-аппликаторов уменьшенного диаметра.

Более подробно особенности применения инструментов будут приведены ниже в соответствующих разделах.

Технология минилапароскопических вмешательств

Сразу же надо отметить, что технологии минилапароскопических вмешательств полностью тиражируют «традиционные» лапароскопические приемы. Но специфика их использования требует немалый опыт в лапароскопической хирургии. Опыт, накопленный в эндовидеохирургии полностью адаптирует их целесообразность, как следующий этап развития, направленный на улучшение результатов целого ряда хирургических вмешательств. На Рис. 6 можно проследить эволюцию лапароскопического инструментария.

Рис. 6. Эволюция лапароскопических инструментов.

Основными требованиями, обеспечивающими надежность и безопасность лапароскопической операции, являются:

- использование только современного оборудования (особенно видеосистем), ультразвуковых приборов для диссекции тканей;
- работа подготовленной и слаженной хирургической бригады;
- максимальное использование при оперировании: триангуляции – размещение инструментов и лапароскопа так, чтобы угол работы инструментов составлял 90^0 и больше; тракции-контртракции тканей и органов; тщательная диссекция тканей; точная экспозиция тканей и органов; детальная визуализация всех анатомических структур.

С уверенностью можно отметить, что в отличие от технологий «единого доступа», NOTES, минилапароскопия полностью отвечает требованиям, описанным выше.

Любое исследование и операции с технологией минилапароскопии необходимо начинать с создания пневмоперитонеума. Классической точкой пункции (рис. 7) считается нижняя точка Калька. Прокол нужно выполнять в самом пупочном кольце, что позволит добиться идеального косметического результата.

Рис. 7. Создание пневмоперитонеума иглой Veress.

После создания пневмоперитонеума при внутрибрюшном давлении (14-16 мм рт. ст.) устанавливается 2-3 мм троакар (рис. 8), в который вводится лапароскоп с видеокамерой (рис. 9). Все последующие троакары устанавливаются под визуальным эндоскопическим контролем.

Рис. 8. Установка 2-3 мм троакара для лапароскопа.

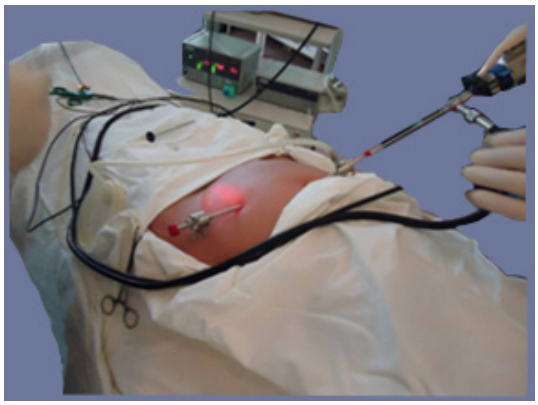

Рис. 9. Установка дополнительных троакаров с использованием эффекта трансиллюминации.

К точкам установки дополнительных троакаров нужно относиться очень ответственно, поскольку используемый ультратонкий инструмент очень гибкий, и его установка должна быть более приближенной к оперируемому органу.

Минилапароскопические операции, в зависимости от используемых инструментов, принципиально можно разделить на три большие группы:

1. Вмешательства, при которых необходимо извлечь из брюшной полости удаляемый орган, что подразумевает установку хотя бы одного троакара с минимальным диаметром 10 мм (для удобства здесь и далее при калибровке троакаров указывается максимальный диаметр инструмента, который может быть использован, а не маркировка троакара).
2. Операции, при которых необходимо выполнить клипирование трубчатых структур, наложить скрепки и т. д. Для стандартных клип-аппликаторов и степлеров необходим 10 мм троакар.
3. И, наконец, вмешательства, которые можно выполнить, используя исключительно инструменты для минилапароскопии, – диагностические вмешательства, многие гинекологические операции, операции по поводу варикоцеле и пр.

Рис. 10. Использование иглы Veress.

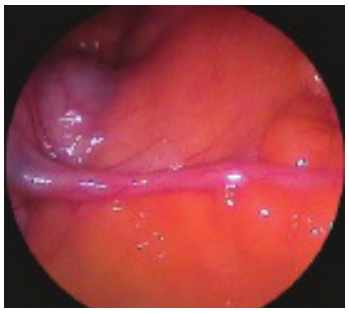

Рис. 11. Червеобразный отросток.

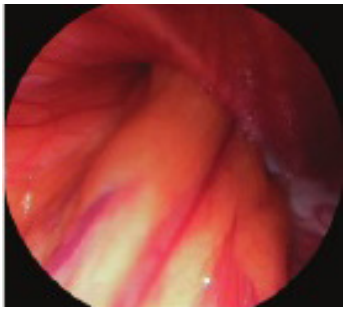

Рис. 12. Фиксированная паховая грыжа.

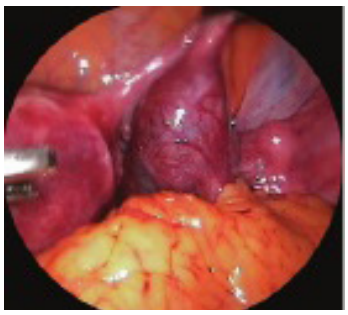

Рис. 13. Внематочная трубная беременность

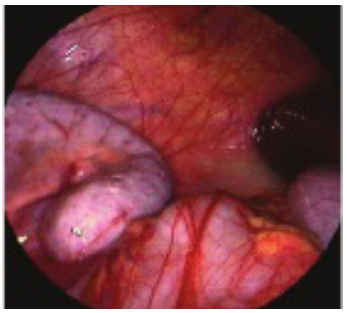

Рис. 14. Флегмонозный аппендицит, подпеченочное расположение червеобразного отростка, местный гнойный перитонит.

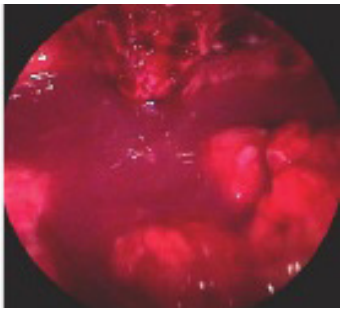

Рис. 15. Перитонит.

Глава 1. Минилапароскопические вмешательства в хирургии

1.1. Диагностические исследования

Довольно часто не только в экстренных ситуациях, а зачастую и в плановой хирургии, нам нужно четко знать, есть ли заболевание, требующее операции, либо необходимо отказаться от нее, а нередко, особенно в гастроэнтерологической и онкологической практике, при диагностических исследованиях хочется свести травматизацию тканей брюшной стенки к минимальной. Решать поставленные задачи, несомненно, можно, используя минилапароскопию. Важно отметить, что любое исследование, при необходимости, может быть мгновенно трансформировано в стандартную лапароскопию.

Разбор эндоскопической картины заболеваний не является задачей данной работы. Следует сказать, что данная процедура является более сложной и трудоемкой по сравнению со стандартной лапароскопией при практически одинаковых диагностических возможностях.

При необходимости дополнительно вводится 2 мм инструмент для пальпации, инструментальной ревизии. Место введения зависит от предполагаемого диагноза.

При минилапароскопии для наложения карбоксиперитонеума использование иглы Veress является обязательным (рис. 10).

Представленные на рис. 11-18 эндофотографии четко демонстрируют эффективность исследований с применением минилапароскопии. Следует отметить, что в экстренной хирургии при обзорном исследовании у 15-20 % больных патологии не оказывается, поэтому проведение ее в ряде ситуаций, особенно у лиц молодого и трудоспособного возраста, является предпочтительным.

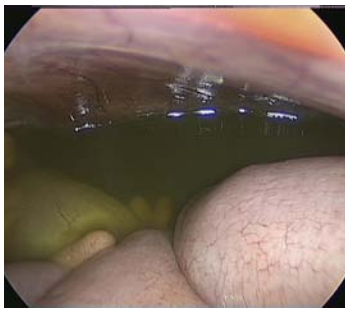

Рис. 16. Цирроз печени, асцит.

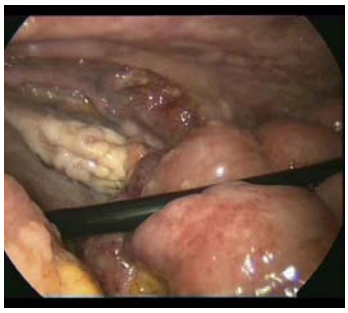

Рис. 17. Канцероматоз брюшины.

Рис. 18. Спаечный процесс в брюшной полости.

Рис. 19. Оптимальное расположение троакаров для минилапароскопической холецистэктомии.

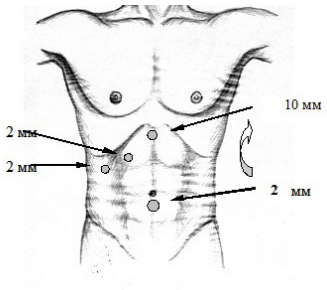

Рис. 20. Второй вариант расположения портов.

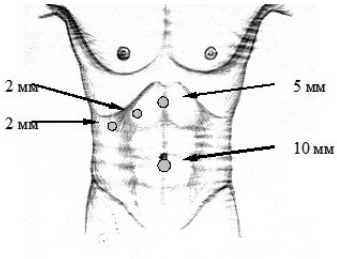

Рис. 21. Третий вариант расположения портов.

1.2. Минилапароскопическая холецистэктомия

По данным статистических исследований последних лет, ЖКБ страдает примерно четверть населения старше 60 лет и треть населения старше 70 лет, каждая пятая женщина и каждый десятый мужчина.

Эндовидеохирургическая холецистэктомия является самой частой операцией, выполняемой в России и Санкт-Петербурге, где частота ее использования составляет 70 %. Достижения в оперативном лечении ЖКБ очевидны, однако постоянно идет поиск, направленный на уменьшение травматичности доступа при хирургическом лечении данной патологии.

Учитывая собственный опыт, мы не рекомендуем использовать данную технологию у больных с:

- острым холециститом (кроме катарального, что уточняется во время диагностического исследования);
- холедохолитиазом либо признаками, позволяющими предполагать его наличие (холангит, желтуха в анамнезе, гипербилирубинемия, повышение уровня щелочной фосфатазы, повышение уровня амилазы, расширение общего желчного протока по данным УЗИ, КТ, МРТ);
- сопутствующим острым панкреатитом, холангитом. Можно использовать 3 технологии установки троакаров.

При минилапароскопической холецистэктомии наиболее оптимальным, на наш взгляд, является вариант, когда 10 мм порт располагается в эпигастральной области, два 2 мм троакара устанавливаются в правом подреберье - соответственно по среднеключичной и переднеподмышечной линиям справа, лапароскоп вводится через 2-3,5 мм троакар в нижней точке Калька (рис. 19).

Данный вариант операции, учитывая, что 10 мм троакар установлен в эпигастрии, позволяет применять стандартные 10 и 5 мм инструменты (диссектор, ножницы, крючок, аспиратор и клипаппликатор) и полностью тиражирует «классическую» лапароскопическую холецистэктомию. Экспозиция тканей и анатомических структур при этом варианте операции наиболее оптимальна, привычна для хирурга и безопасна.

Второй вариант, когда 10 мм порт располагается в нижней точке Калька, два 2 мм троакара устанавливаются в правом подреберье по среднеключичной и передне-подмышечной линиям справа, 2-3,5 мм порт в эпигастральной области по средней линии либо на ~1 см правее представлен на рис. 20.

На рис. 21 представлен вариант, когда 10 мм порт располагается в нижней точке Калька, два 2 мм троакара устанавливаются в правом подреберье по среднеключичной и переднеподмышечной линиям справа, в эпигастральной области располагается 5 мм троакар.

Представляем наиболее безопасную и эффективную технологию минилапароскопической холецистэктомии.

После установки троакаров проводится тщательная ревизия. Желчный пузырь освобождается от сращений (рис. 22), после чего захватывается 2-3 мм зажимами (рис. 23).

Выделение пузырного протока и артерии (рис. 24, 25) выполняется стандартными 5 мм инструментами (диссектор, «Г»-образный крючок).

Поэтапно проводится их обработка (рис. 26, 27), клипирование и пересечение.

Затем выполняется холецистэктомия от шейки «Г»-образным крючком (рис. 28, 29).

После этого тщательно осматривается ложе желчного пузыря (рис. 30).

В случаях кровоточивости из паренхимы печени, ткани обрабатываются коагуляционным шариком (рис. 31).

Отсеченный желчный пузырь захватывается грубым зажимом и удаляется через рабочий 10 мм троакар (рис. 32), установленный в эпигастральной зоне.

При извлечении шейки пузыря проводится его пункция (рис. 33) для удаления желчи, после чего пузырь извлекается из брюшной полости.

Проводится тщательный осмотр зоны операции, если в ходе ее проведения не отмечалось технических трудностей, возможно брюшную полость не дренировать. В случаях, когда необходимо установить дренаж «контрольную трубку», мы ее проводим через 2 мм троакар из правого подреберья (рис. 34).

Зашивается рана в эпигастральной области, 2-3 мм раны можно не ушивать. Вид операционного поля после минилапароскопической холецистэктомии представлен на рис. 35.

Опыт выполнения значительного количества ЭВХ холецистэктомий, в том числе и с минилапароскопической техникой, позволяет выполнять операцию из 3 проколов передней брюшной стенки (Рис. 36).

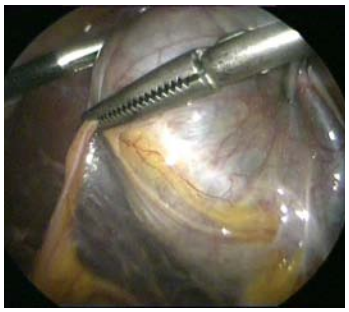

Рис. 22. Выделение желчного пузыря из сращений.

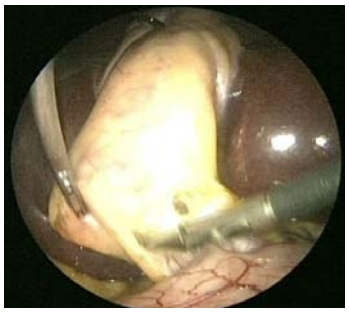

Рис. 23. Захват и тракция желчного пузыря 2-3 мм зажимами.

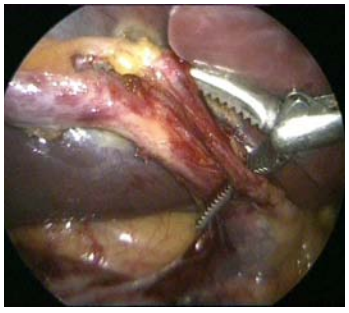

Рис. 24. Выделение пузырного протока.

Рис. 25. Выделение пузырной артерии.

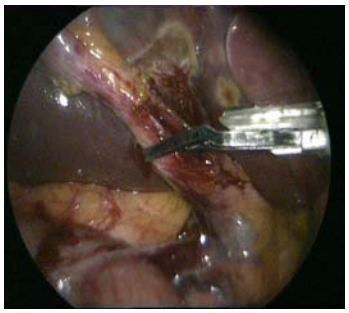

Рис. 26. Обработка пузырного протока.

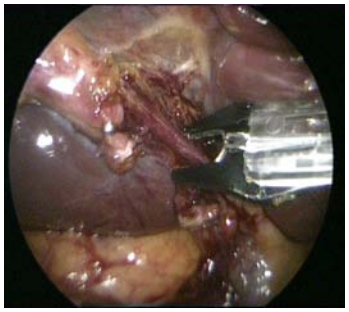

Рис. 27. Обработка пузырной артерии.

Рис. 28. Выделение желчного пузыря.

Рис. 29. Выделение желчного пузыря.

Рис. 30. Осмотр ложа желчного пузыря.

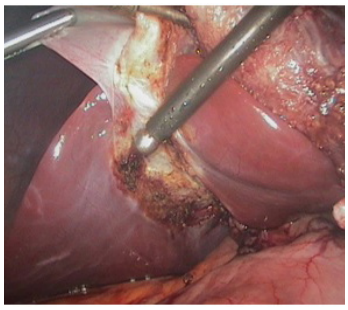

Рис. 31. Коагуляция паренхимы печени.

Рис. 32. Удаление желчного пузыря через рабочий троакар.

Рис. 33. Пункция желчного пузыря.

Следует отметить, что ее проведение требует глубокого понимания и слаженности операционных действий хирурга и ассистента. Экспозиция элементов гепатодуоденальной связки не так удобна, как при 4-прокольной операции, поэтому в ходе операции чаще приходится захватывать и перемещать шейку желчного пузыря. Вмешательство выполняется под контролем ультратонкого лапароскопа.

Ожирение 3 степени (рис. 37) не является противопоказанием к применению минилапароскопической операции.

Во всех случаях троакар для лапароскопа 3 мм мы устанавливаем выше пупка на 3-4 см, а рабочие троакары необходимо располагать вблизи оперируемого органа.

Ранее перенесенные операции на органах брюшной полости не являются противопоказанием для минилапароскопической операции.

Прокол в передней брюшной стенке и установка первого троакара (рис. 38, 39) мы рекомендуем выполнять в точке в левой подвздошной области.

После проведения ревизии (рис. 40) и оценки выраженности спаечного процесса, атипично устанавливается 5 мм троакар и выполняется адгезиолизис, который удобно проводить, используя ультразвуковой диссектор (рис. 41, 42).

Все остальные этапы аналогичны ранее описанным.

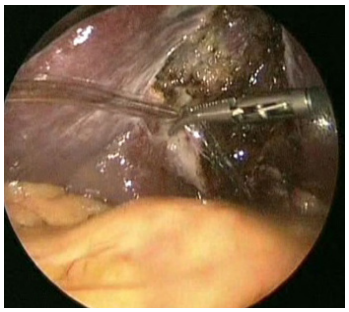

Рис. 34. Установка дренажа.

Рис. 35. Вид операционного поля после минилапароскопической холецистэктомии.

Рис. 36. Установка троакаров при трехпрокольной минилапароскопической холецистэктомии.

Рис. 37. Больная с ожирением 3 степени.

Рис. 38. Пункция передней брюшной стенки у пациентки с ранее перенесенной резекцией желудка.

Рис. 39. Установка 2,5-3 мм троакара у пациентки с ранее перенесенной резекцией желудка.

1.3. Минилапароскопическая герниопластика

Большим достижением современной герниологии явилось внедрение в практику лапароскопической герниопластики, которая включает протезирование задней стенки пахового канала без натяжения собственных тканей. Эндовидеохирургическая (ЭВХ) герниопластика за свой 20-летний период доказала свою состоятельность при выборе операции у больных с паховыми грыжами.

Имея опыт свыше 4000 лапароскопических герниопластик с 2009 года, мы применяем минилапароскопические технологии, которые полностью тиражируют проведение технических приемов и последовательность выполнения этапов традиционной ЭВХ герниопластики, за исключением использования троакаров.

Учитывая, что проведение минилапароскопической операции связано с применением герниостеплера (11, 12 мм), а также необходимостью проведения в брюшную полость полипропиленовой сетки, нужно использовать один 11-12 мм троакар.

Для эндоскопа устанавливается 2-3 мм троакар в пупочном кольце, рабочий троакар устанавливается в подвздошной области на стороне, противоположной грыже, 2-3 мм троакар для щипцов устанавливается на стороне грыжи. Схема установки троакаров представлена на рис. 43, 44.

Использование 2-3 мм эндоскопа обеспечивает хорошую визуализацию анатомических структур паховой области, которая не может быть достигнута при лапаротомии. На рис. 45 представлена эндоскопическая семиотика неизмененной паховой области.

Начальный осмотр позволяет обнаружить ниже пупка 5 складок брюшины (рис. 46). Срединная пупочная складка (связка) (lig. Umbilicalis mediana) представлена облитерированным урахусом и не всегда чётко визуализируется. Эта срединная структура распространяется от дна мочевого пузыря до пупочного кольца. Латеральнее с каждой стороны находятся медиальные пупочные связки (складки).

Медиальные пупочные связки (lig. Umbilicalis medialis) представлены облитерированными порциями пупочных артерий. Верхние пузырные ветви отходят от функционирующей части этих артерий. Латеральнее пупочных связок от наружных подвздошных сосудов отходят нижние надчревные сосуды, они обеспечивают кровоснабжение передней брюшной стенки. Складки брюшины, в которых эти сосуды проходят,

Рис. 40. Ревизия и оценка выраженности спаечного процесса у ранее оперированной больной.

Рис. 41. Адгезиолизис под минилапароскопическим контролем.

Рис. 42. Адгезиолизис под минилапароскопическим контролем.

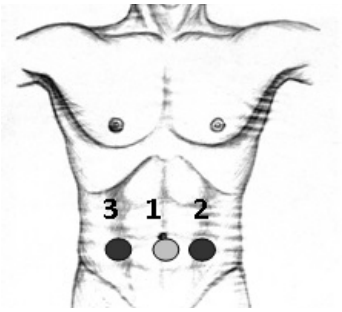

Рис. 43. Установка троакаров для минилапароскопической герниопластики: 1) оптический троакар, 2) 11/12 мм троакар в мезогастральной области слева, 3) 5 мм троакар в мезогастральной области справа.

Рис. 44. Установка троакаров для минилапароскопической герниопластики.

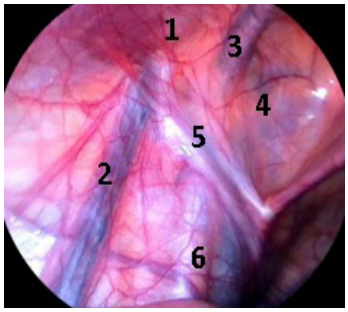

Рис. 45. Эндоскопическая семиотика неизмененной паховой области. 1) Область латеральной паховой ямки, 2) Сосуды семенного канатика, 3) Эпигастральные сосуды, 4) Область медиальной паховой ямки, 5) Семявыносящий проток, 6) Подвздошные сосуды.

называются латеральными пупочными связками (lig. Umbilicalis lateralis). Латеральнее нижних надчревных сосудов находится внутреннее паховое кольцо, где семявыносящий проток и яичковые сосуды конвергируют и прободают поперечную фасцию. Медиальнее утолщённая брюшина и подбрюшинная клетчаточная ткань распространяются со стенки живота на мочевой пузырь, на его заднюю и среднюю части, образуя поперечную пузырную складку. Между этими клетчаточными пространствами и элементами семенного канатика в некоторых случаях можно увидеть углубление брюшины или сохранившийся влагалищный отросток. В этом месте наблюдается плотное прикрепление или приращение брюшины, предбрюшинной фасции и поперечной фасции. Это место проекции внутреннего пахового кольца. Медиальные и латеральные паховые связки ограничивают по 3 ямки с каждой стороны от средней линии.

Латеральная ямка расположена латеральнее нижних надчревных сосудов и является местом выхода косых грыж (рис. 47,48).

Здесь находится внутреннее (глубокое) кольцо пахового канала. Медиальная паховая ямка описывается как пространство между нижними надчревными сосудами и медиальной пупочной связкой и соответствует месту выхода прямых паховых грыж (рис. 49).

Наконец надпузырная или внутренняя паховая ямка расположена между медиальной и срединной пупочными связками. Прямая мышца живота и влагалище прямой мышцы придают этой области значительную прочность, делая надпузырные грыжи редкостью. Бедренная ямка – место локализации бедренных грыж (рис. 50).

Учитывая, что при выполнении ЭВХ-операции применяется 11-12 мм троакар, имеется возможность использовать весь спектр инструментов 5-10 мм диаметра (зажим, ножницы, степлер).

Наш опыт показал, что ЭВХ герниопластика с предбрюшинной установкой и фиксацией протеза без удаления мешка является приоритетной при минилапароскопической технике оперирования.

Первым этапом минилапароскопической герниопластики является раскрой и мобилизация брюшины в области медиальной, латеральной и бедренной ямок, которые в дальнейшем будут закрыты полипропиленовым протезом (рис. 51).

Выделение грыжевого мешка не представляет особых трудностей при прямой грыже, поскольку элементы клетчатки не контактируют с грыжевым мешком (рис. 52, 53).

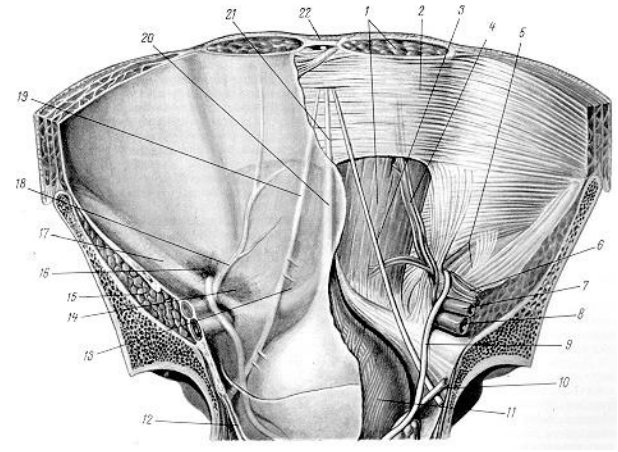

Рис. 46. Внутренняя поверхность передней стенки живота (по Р.Д.Синельникову).
1) Прямая мышца живота,
2) задняя стенка влагалища прямой мышцы,
3) lig.Umbilicale laterale,
4) a. et v. epigastrica inferior,
5) anulus inguinalis profundus,
6) a. et vv. testicularis,
7) a. iliaca externa,
8) v. iliaca externa,
9) ductus deferens,
10) мочеточник,
11) мочевой пузырь,
12) m. levator ani,
13) fossa supravesicularis,
14) fossa inguinalis medialis,
15) m. Iliopsoas,
16) fossa inguinalis lateralis,
17) паховая связка,
18) plica umbilicalis lateralis,
19) plica umbilicalis media,
20) plica umbilicalis mediana,
21) lig. umbilicale medianum,
22) linea alba.

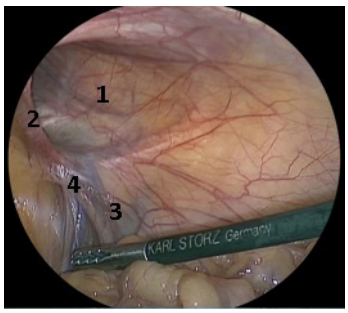

Рис. 47. Эндоскопическая семиотика косой паховой грыжи справа. 1) Дефект в области латеральной паховой ямки справа; 2) эпигастральные сосуды; 3) место локализации подвздошных сосудов; 4) элементы семенного канатика.

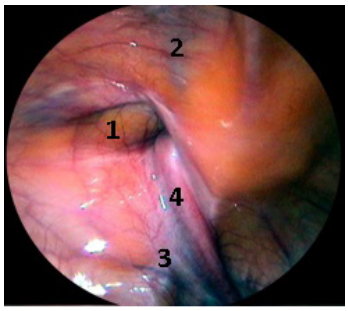

Рис. 48. Косая паховая грыжа слева у женщины. 1) Дефект в области латеральной паховой ямки слева; 2) нижние эпигастральные сосуды; 3) подвздошные сосуды; 4) круглая связка матки.

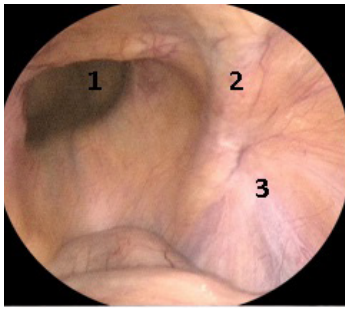

Рис. 49. Прямая паховая грыжа справа. 1) Дефект в области медиальной паховой ямки; 2) нижние эпигастральные сосуды; 3) подвздошные сосуды.

При косой грыже, этот этап следует выполнять особенно тщательно и осторожно, так как необходимо предупредить повреждение сосудов семенного канатика у мужчин и круглой связки матки у женщин.

На рис. 54-57 показано выделение грыжи из элементов семенного канатика у мужчины.

На рис. 58-61 показано выделение круглой связки матки.

При выделении мешка становится доступна осмотру обнаженная задняя стенка пахового канала с выделенными латеральной, медиальной и бедренной ямками (рис. 62, 63), которая будет протезирована сетчатым протезом.

Наиболее часто устанавливаются протезы из полипропиленовой нити, стандартный размер которой приблизительно 11,0х6,0 см (рис. 64).

Мы всегда проводим раскрой протеза для проведения в окно семенного канатика либо круглой связки матки (рис. 65).

Через 11-12 мм троакар протез проводится в брюшную полость и расправляется (рис. 66, 67).

Полипропиленовый протез устанавливается с обязательным закрытием медиальной, латеральной и бедренных ямок. При прямой паховой грыже обязательным этапом является выделение медиальной ямки, лонной кости и связки Купера, фиксации сетки к этим анатомическим структурам является обязательным условием.

При фиксации протеза могут быть использованы как многоразовые, так и одноразовые степлеры с перезаряжаемыми кассетами (рис. 68-70).

Завершающим этапом операции является перитонизация протеза брюшиной (рис. 71). Это является важным этапом, так как полипропиленовая сетка при контакте с кишкой может вызвать кишечную непроходимость.

В настоящее время применяется большое количество разнообразных модификаций сетчатых протезов для проведения герниопластики. Сетчатые протезы делятся на группы в зависимости от плотности материала, а также от количества составляющих материалов (простые и композитные) и т. д. Общими требованиями, предъявляемыми к любому типу эндопротезов, являются биосовместимость, биорезистентность, устойчивость к инфекции, способность быстро прорастать тканями, механическая прочность, ограни-

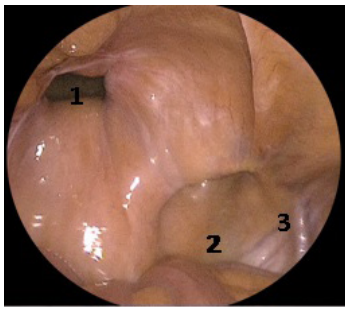

Рис. 50. Комбинированная грыжа справа. Прямая паховая и бедренная грыжа. 1) Дефект в области медиальной паховой ямки; 2) дефект в области бедренной ямки; 3) подвздошные сосуды.

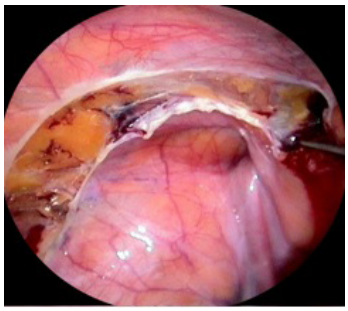

Рис. 51. Раскрой брюшины при минилапароскопической герниопластике.

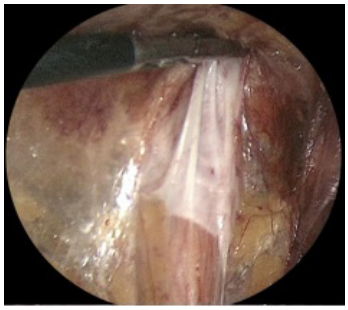

Рис. 52. Выделение грыжевого мешка.

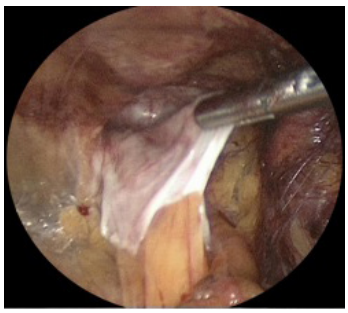

Рис. 53. Выделение грыжевого мешка.

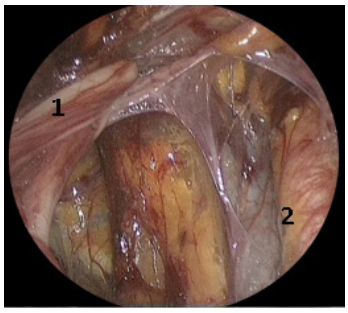

Рис. 54. Косая паховая грыжа справа у мужчины. 1) Семенной канатик; 2) наружные подвздошные сосуды.

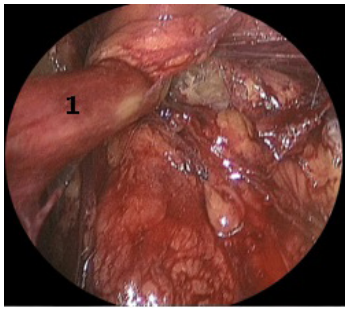

Рис. 55. Косая паховая грыжа справа у мужчины. 1) Семенной канатик.

ченная растяжимость во всех направлениях, устойчивость к распусканию и осыпанию краев, мягкость, хорошая моделируемость, минимальная материалоемкость, сохранение потребительских свойств после стерилизации. Максимальное соответствие используемых эндопротезов этим требованиям может обеспечить практическим хирургам достижение искомого результата – полное восстановление брюшной стенки на длительный период, предотвращающее образование рецидивов. В последнее время стали широко использоваться облегчённые, как самофиксирующиеся, так и требующие фиксации, сетчатые протезы. Преимущества одних над другими ещё долго будет вопросом дискуссий хирургического сообщества. В нашей клинике широко используются современные полипропиленовые протезы, как фирмы Линтекс, так и BARD.

По нашему мнению, их использование наиболее предпочтительно при проведении мини-лапароскопической протезирующей герниопластики, за счёт использования 5 мм многозарядного герниостеплера, при помощи которого происходит фиксация протеза саморассасывающимися спиралями, период рассасывания которых составляет 12 недель. Устройства просты и удобны в работе, обеспечивают полную безопасность и отсутствие острых деталей в теле пациента.

За счёт этого, клинически доказано, уменьшается болевой синдром в послеоперационном периоде, за счёт отсутствия повреждения нервных окончаний титановыми скрепками ускоряется время операции и реабилитационный период.

Последний год в арсенале хирургов появились сетки, которые можно не фиксировать. Фирма BARD (США) выпустила сетку 3D MAX, обладающую эффектом памяти формы, благодаря чему имплантат, проведенный в забрюшинное пространство, самораскрывается и удерживает нужную форму во время и после имплантации, полностью соответствует анатомической области, обеспечивает максимальное прилегание и минимизирует вероятность смещения протеза. Отсутствие фиксации, на наш взгляд, является хорошей профилактикой развития невралгий.

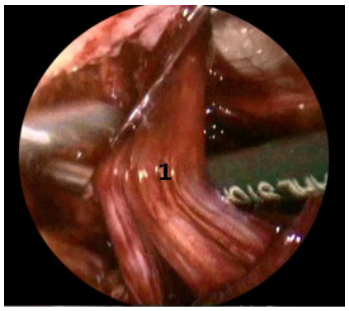

Рис. 56. Косая паховая грыжа у мужчины. 1) Семенной канатик.

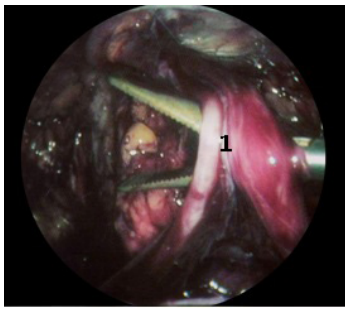

Рис. 57. Косая паховая грыжа у мужчины. 1). семенной канатик.

Рис. 58. Отделение круглой связки матки от грыжевого мешка.

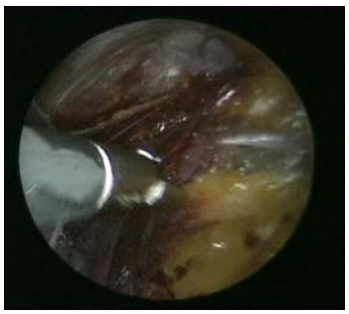

Рис. 59. Отделение круглой связки матки от грыжевого мешка.

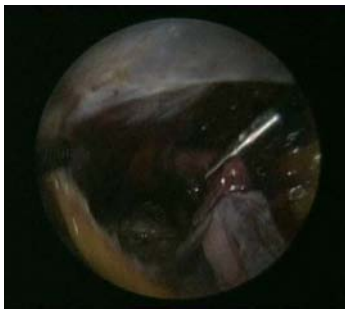

Рис. 60. Отделение круглой связки матки от грыжевого мешка.

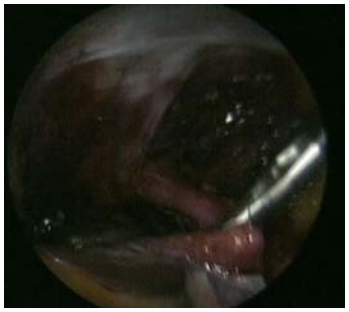

Рис. 61. Отделение круглой связки матки от грыжевого мешка.

Глава 2. Минилапароскопические вмешательства в урологии

2.1. Минилапароскопические операции при варикоцеле

Термин «варикоцеле» происходит от слияния латинского слова «varix» - расширение - и греческого «kele» - опухоль, отек.

Заболевание впервые было описано еще в I веке н.э., как проявление «раздутых и извитых вен над яичком», но только в конце XIX века было замечено, что это патологическое состояние яичковой вены часто сочетается с функциональной недостаточностью яичка. До настоящего времени сохраняется неоднозначность в трактовке варикоцеле. Нам представляется наиболее точным определение варикоцеле как варикозное (гроздевидное) расширение вен лозовидного сплетения семенного канатика вследствие недостаточности или отсутствия клапанов в яичковой вене, сопровождающееся интермиттирующим или перманентным венозным рефлюксом (Ковалева В.А., Королев С.В., 2001).

Заболевание не является опасным для жизни, однако может являться причиной бесплодия у мужчин. Исследования показали, что в развитии бесплодия при варикоцеле ведущую роль играют такие факторы, как повышение температуры яичка и венозный застой. Заболевание весьма распространено (встречается у каждого 4-5 мужчины) и чаще диагностируется в подростковом возрасте при профилактических осмотрах. К 10 годам варикоцеле диагностируется у 6% мальчиков, с 13 до 17 лет – у 10-16%. В подавляющем числе случаев оно развивается с левой стороны (вследствие анатомических особенностей). Справа наблюдается крайне редко и чаще является признаком другой патологии (новообразование правой почки и др.).

Анатомия. Одним из путей оттока крови от яичка является внутренняя яичковая вена. Справа она впадает в нижнюю полую вену, а слева – в левую почечную вену. В почечной вене гидростатическое давление выше, чем в яичковой. В норме клапаны яичковой вены предотвращают сброс крови из бассейна почечной вены в яичковую (рис. 83).

В случае недостаточности или отсутствии клапанов и вследствие высокого давления кровь противотоком попадает из системы левой почечной вены в левую яичковую вену. При этом компенсаторно будет происходить застой крови в венах семенного канатика.

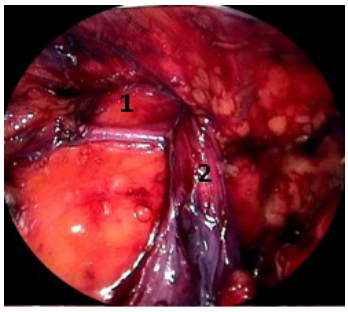

Рис. 62. Выделенная стенка пахового канала у женщины. 1) Грыжевые ворота в области латеральной ямки; 2) круглая связка матки.

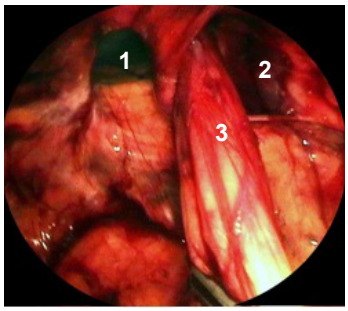

Рис. 63. Выделенная стенка пахового канала у мужчины. 1) Грыжевой дефект в области медиальной паховой ямки; 2) дефект в области латеральной ямки; 3) семенной канатик.

Рис. 64. Полипропиленовый протез для пластики задней стенки пахового канала.



Рис. 65. Раскроенный протез.

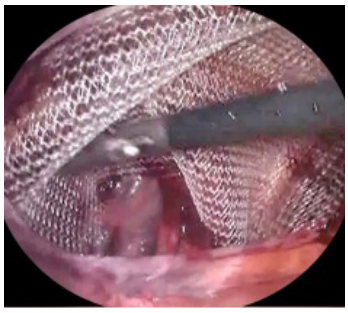

Рис. 66. Заведение цельного протеза.

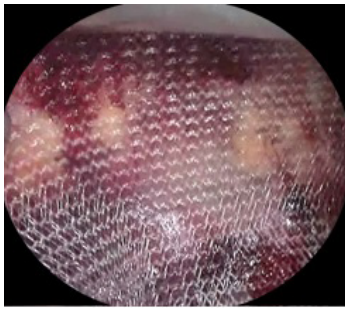

Рис. 67. Установленный и расправленный протез при прямой паховой грыже.

Нарушение кровообращения в яичке и повышение его температуры (вследствие скопления большого количества крови) приводит к угнетению его функции. Также среди пациентов с варикоцеле выявляется большая частота спермальных антител. Различают три степени заболевания: Классификация ВОЗ (1997 г.) выделяет: 1 степень – расширенные вены выпячивают сквозь кожу, хорошо видны, яичко уменьшено в размерах, тестоватой консистенции; 2 степень – расширенные вены не видны, но хорошо пальпируются; 3 степень – расширенные вены определяются только при пробе Вальсальвы или допплерометрии. В отечественной практике чаще используется классификация, основанная на тех же параметрах, но обратной градации.

Основными жалобами при варикоцеле являются увеличение соответствующей половины мошонки, боли в паховой области, в мошонке, усиливающиеся при физической нагрузке.

На начальных стадиях заболевания больные жалоб не предъявляют. При прогрессировании болезни увеличивается левая половина мошонки, через кожу контурируют расширенные вены семенного канатика, появляются периодические ноющие боли, усиливающиеся при физической нагрузке. В дальнейшем уменьшается размер левого яичка и снижается его тургор (плотность).

Диагностика заболевания. Варикоцеле не является сложным заболеванием для диагностики. Наиболее часто используемым методом диагностики является непосредственное обследование мошонки пациента. При умеренно выраженном или большом варикоцеле вены выпячиваются над и часто позади яичка. В субклинических, трудных для диагностики случаях показано проведение пробы Вальсальвы и ультразвуковое исследование органов мошонки для определения расширенных вен семенного канатика, ретроградного тока крови и размеров яичка. С целью определения нарушения функции яичка показано исследование спермы.

Лечение. Консервативного лечения варикоцеле не существует. Для коррекции варикоцеле используется только хирургическое лечение. Оперативное лечение должно выполняться тогда, когда выявляется заболевание.

Известно около 120 видов операций при варикоцеле. Все хирургические методики можно разделить на несохраняющие и сохраняющие ренокавальный шунт, а также на неселективные и селективные. Наибольшую популярность получили методики супра- и субингвинальных неселективных и селективных операций.

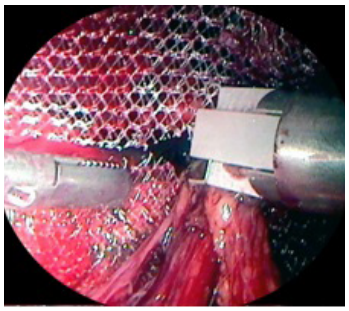

Рис. 68. Фиксация раскроенного протеза однозарядным металлическим герниостеплером.



Рис. 69. Фиксация раскроенного протеза многозарядным пластиковым герниостеплером.

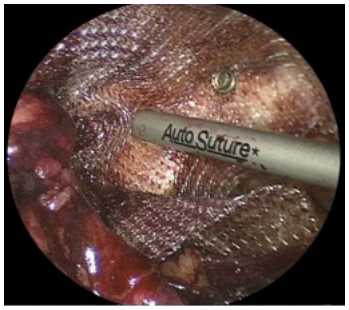

Рис. 70. Фиксация протеза спиралевидным фиксатором 5 мм степлером к связке Купера.

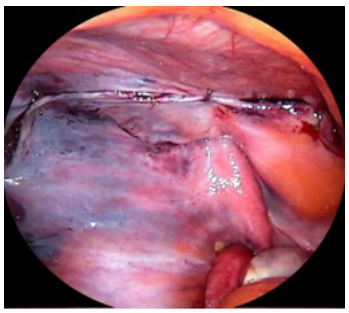

Рис. 71. Перитонизация протеза.

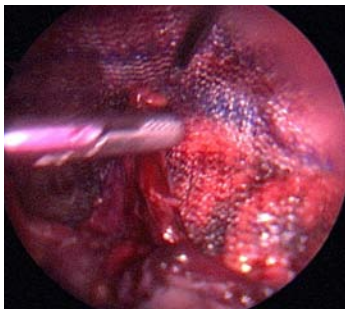

Рис. 72. Фото сетчатого протеза.

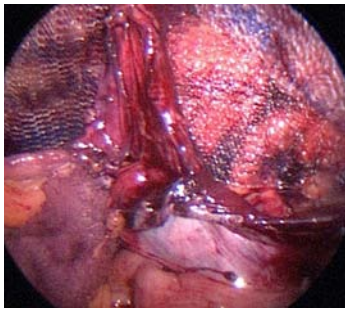

Рис. 73. Фото сетчатого протеза.

Большинство методик в настоящее время признано нецелесообразными и сохранило лишь историческое значение. Микрохирургические и рентген-эндоваскулярные вмешательства достаточно эффективны, но требуют дополнительного дорогостоящего оборудования и расходных материалов, а также высокой врачебной квалификации и занимают значительно больше времени.

В нашей стране широкое распространение получила операция Иванисевича, выполняемая из забрюшинного доступа, которая заключается в селективном пересечении яичковой вены выше пересечения с подвздошными сосудами, что приводит к предотвращению ретроградного тока крови из левой почечной вены в яичковую вену и вены семенного канатика.

С развитием эндовидеохирургической техники и опыта лапароскопий, во многих стационарах в лечении варикоцеле стали использовать лапароскопические технологии, являющиеся эндоскопическим аналогом открытых супраингвинальных операций, и на сегодняшний день это можно признать более эффективным и безопасным методом.

Места установки троакаров для минилапароскопической операции при варикоцеле представлены на рис. 84, 85.

По нашему опыту, наиболее используемыми должны быть две методики: 1) лигатурная; 2) с применением современных электрохирургических технологий (ультразвуковая диссекция; оборудование и инструментарий LigaSure).

Лигатурный способ. Вскрывается брюшина над веной, протяженность разреза 1,0-1,5 см (рис. 86).

Яичковая вена выделяется (рис. 87).

Проводится рассасывающаяся лигатура, и вена перевязывается дистально и проксимально (рис. 88).

С внедрением в хирургическую практику ультразвуковой диссекции, ее использование является предпочтительным, поскольку значительно упрощается техника оперирования.

Выделенная яичковая вена вначале проксимально и дистально (рис. 89) обрабатывается в режиме коагуляции, затем в режиме резания (рис. 90) пересекается.

Рис. 74. Многозарядный 5 мм герниостеплер.

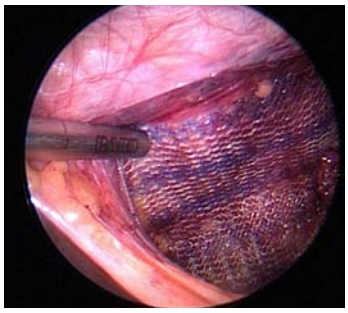

Рис. 75. Фиксация многозарядным герниостеплером фирмы BARD.

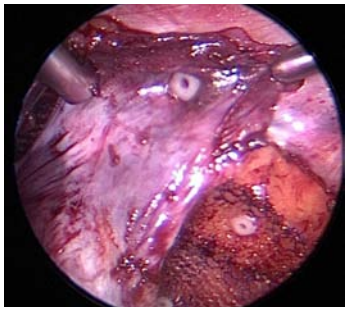

Рис. 76. Фиксация многозарядным герниостеплером фирмы BARD.

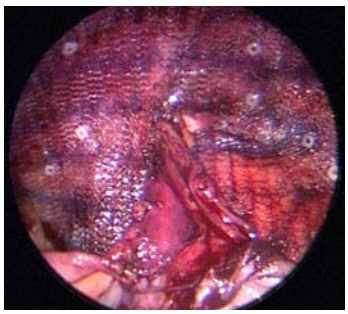

Рис. 77. Перитонизация протеза.

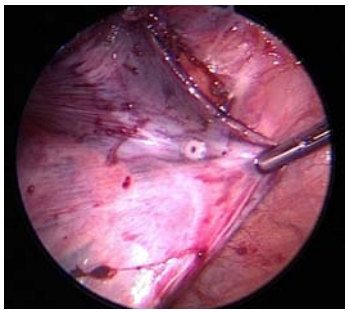

Рис. 78. Перитонизация протеза.

Рис. 79. Сетка 3D MAX.

2.2. Минилапароскопические операции при нефроптозе

Нефроптоз (опущение почки, патологическая подвижность почки) - это состояние избыточной (превышающей физиологические границы - высоту тела 1-го позвонка) подвижности почки в вертикальном положении тела.

Основным методом диагностики, на основании чего устанавливается диагноз, является внутривенная экскреторная урография с обязательным выполнением одного из снимков в положении стоя. Опущение почки вызывает целый ряд патологических процессов: поворот (ротацию) по оси; натяжение почечных сосудов – вследствие чего ухудшается кровоснабжение почки; перегиб мочеточника приводит к нарушению оттока мочи, развитию воспаления в лоханке, а также образованию камней.

Недостаточно критическое отношение к проблеме нефроптоза привело к тому, что в начале XX века нефропексия стала наиболее часто проводимой урологической операцией, выполняемой более чем в 200 модификациях. Несомненно, возрождению интереса к проблеме нефроптоза способствовало развитие современных рентгенологических, ультразвуковых методов исследования.

Успех операции во многом определяет не только техническое оснащение, опыт хирурга, но также положение пациента на операционном столе. При фиксации почки используются две технологии: первая включает фиксацию почки к поясничной мышце наложением швов, вторая - фиксацию почки с применением полипропиленовой сетки. Первая методика практически исключает возможность повреждения поясничного нерва, что встречается при фиксации протеза.

2.2.1. Методика с наложением швов

Положение больного на боку, с опущенным головным концом стола. Игла Вереша и установка первого 2-3 мм троакара для эндоскопа в подвздошной области, 5-10 мм троакар устанавливается в эпигастральной зоне. 10 мм троакар чаще необходим, т.к. при прошивании ткани почки и мышцы, как правило, отмечается кровоточивость тканей, гемостаз удобно осуществлять прижатием турунды, которая и проводится через него. 2-3 мм троакар устанавливается в подреберье. На рис. 91 приведена схема установки троакаров.

При обзорном исследовании оцениваются анатомические особенности, представленные на рис. 92.

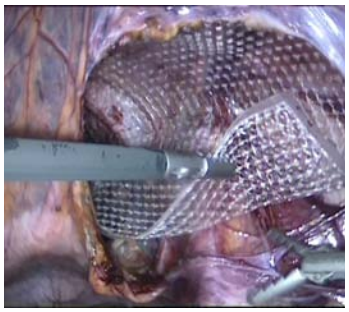

Рис. 80. Установка самофиксирующейся сетки.

Рис. 81. Установка самофиксирующейся сетки.

Рис. 82. Грыжевой степлер BARD с рассасывающимися скрепками.

Рис. 83. Анатомия при варикоцеле.

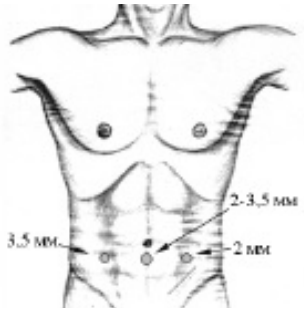

Рис. 84. Вариант установки троакаров для минилапароскопической операции при варикоцеле.

С использованием ультразвуковых щипцов вскрывается брюшина по боковому каналу и выделяется средне-нижний и латеральный край почки (рис. 93-96).

Для обнажения поясничной мышцы и хорошей визуализации поясничного нерва мы удаляем паранефральную клетчатку, после чего можно приступать к наложению швов.

Достаточно наложить 2-3 шва прошиванием паренхимы почки по латеральному краю с поясничной мышцей (рис. 97-100).

Выполняется наложение швов на брюшину (рис. 101).

2.2.2. Методика с использованием сетки.

Положение пациента на спине с приподнятым концом. Расположение троакаров (рис. 102).

Ультразвуковыми ножницами выделяется нижне-средний полюс почки по латеральной поверхности и нижнему краю. Нисходящая горизонтальная ветвь двенадцатиперстной кишки смещается тупо медиально, прослеживается мочеточник (рис. 103-105).

Паранефральную клетчатку по ходу мышцы лучше удалить. После подготовки площадки для установки протеза сетка проводится и расправляется вдоль мышцы (рис. 106).

Производится её фиксация герниостеплером к мышце, при этом головной конец стола должен быть опущен вниз, чтобы почка была смещена. Сетка огибает нижний полюс почки и фиксируется к паренхиме по передней поверхности (рис. 107, 108).

Проводится перитонизация брюшиной (рис. 109,110)

Рис. 85. Установка троакаров для минилапароскопической операции при варикоцеле.

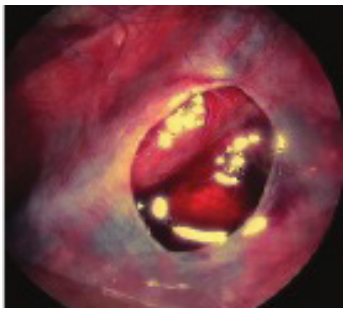

Рис. 86. Вскрыта брюшина над сосудами.

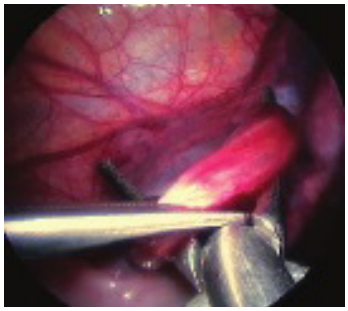

Рис. 87. Выделение диссектором яичковой вены.

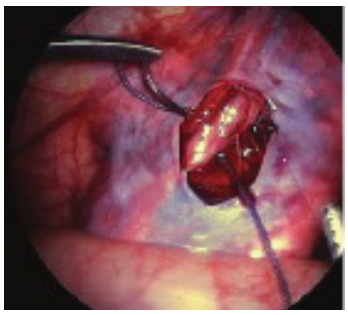

Рис. 88. Перевязка вены лигатурами.

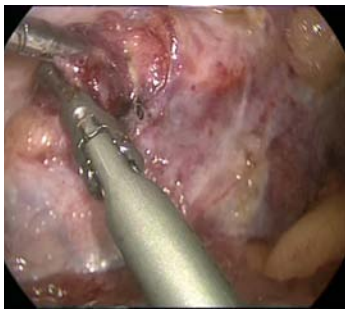

Рис. 89. Обработка вены ультразвуковыми ножницами.

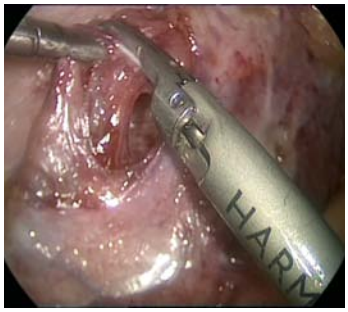

Рис. 90. Пересечение яичковой вены ультразвуковыми ножницами.

Глава 3. Минилапароскопические вмешательства в гинекологии

Введение первого троакара. Оптимальным местом введения первого троакара является нижний край пупка по средней линии.

Первым этапом диагностической минилапароскопии является панорамный круговой обзор брюшной полости. Осматривают печень, желчный пузырь, диафрагму, желудок, кишечник, сальник. Наличие спаек между париетальной брюшиной и печенью (синдром Фитц-Хью-Куртиса) в настоящее время расценивают как признак перенесенной ранее хламидийной инфекции.

Введение троакаров манипуляторов.

Оптимальной зоной для введения манипуляционных троакаров считаются симметричные точки, расположенные на 3-4 см выше лона и на 4-5 см в стороны от средней линии живота. В выбранных местах на коже делают поперечные разрезы длиной 0,2-0,4 см. Троакары вводят при обязательном визуальном контроле.

Осмотр органов малого таза.

Осмотр производят последовательно, начиная с матки, переднематочного пространства, и далее по часовой стрелке - правые придатки, позадиматочное пространство и левые придатки.

Хирургическая техника основных эндоскопических операций.

Эктопическая (трубная) беременность.

1.1. Тубэктомия. Эту операцию производят при нарушенной трубной беременности, сопровождающейся выраженными изменениями стенки трубы. Викриловую петлю, завязанную узлом Редера, низводят в брюшную полость и подводят к маточной трубе. Зажим (щипцы) проводят через петлю и захватывают им ампулярный (ближе к истмическому) конец маточной трубы и потягивают ее на себя. Петлю надевают на мезосальпинкс и трубу как можно ближе к матке и затягивают с помощью аппликатора.

В настоящее время данную манипуляцию в большинстве случаях производят с помощью ультразвукового аппарата Harmonic (рис. 111).

Таким же образом надевают и плотно затягивают еще две петли. Трубу отсекают ножницами и удаляют через 10 мм проводник, а культю коагулируют.

Также можно использовать методику удаления маточной трубы с применением мини-биполярного коагулятора и ножниц.

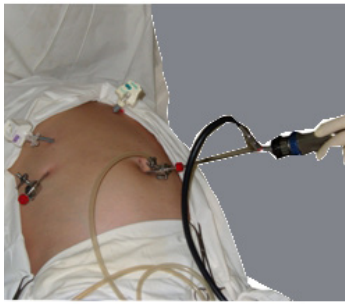

Рис. 91. Установка троакаров для нефропексии.

Рис. 92. Анатомические ориентиры: 1) Печень; 2) желчный пузырь; 3) восходящая ободочная кишка; 4) брюшина; 5) почка.

Рис. 93. Выделение почки.

Рис. 94. Выделение почки.

Рис. 95. Выделение почки.

Рис. 96. Выделение почки.

1.2.Сальпинготомия (туботомия). Производится при развивающейся трубной беременности, располагающейся в ампуллярном отделе, при размерах плодного яйца, не превышающих в среднем 2.5 см и при отсутствии имбибиции тканей стенки трубы, когда есть необходимость и надежда на сохранение репродуктивной функции пациентки. Ампулярный отдел маточной трубы захватывают атравматическими щипцами дистальнее расположения плодного яйца. Маточную трубу вытягивают. Точечным коагулятором (монополяром) вскрывают просвет трубы над плодным яйцом. Удаляют плодное яйцо большими ложкообразными щипцами или аспиратором. Плодовместилище промывают физиологическим раствором. Рану на стенке трубы, как правило, не ушивают.

2. Апоплексия яичника.

2.1. Промывание полости малого таза. Выявление и коагуляция источника кровотечения.

2.2. Промывание полости малого таза. Выявление и эндоскопическое ушивание раны на яичнике.

2.3. Биопсия яичника.

Яичник захватывают атравматическими щипцами в области одного из полюсов и фиксируют в удобном для биопсии положении. Биопсийными щипцами захватывают ткань яичника на участке, подлежащем биопсии. Место биопсии коагулируют биполяром.

2.4. Энуклеация кист яичника (резекция яичника).

Яичник захватывают атравматическими щипцами и фиксируют. Ножницами вскрывают белочную оболочку яичника в месте, где стенка кисты ближе всего находится к поверхности яичника. Белочную оболочку вскрывают в направлении продольной оси яичника. Отслаивают ткань яичника от стенки кисты. Пункционной иглой пунктируют кисту и аспирируют содержимое. Производят кистоскопию с тщательным осмотром внутренних стенок кисты. Затем атравматические щипцы перекладывают на край раны яичника, а биопсийными щипцами захватывают капсулу яичника и, потягивая ее, постепенно отслаивают и отделяют капсулу. Препарат удаляется из брюшной полости. Ложе кисты прецизионно коагулируют биполяром с максимальным сохранением здоровой яичниковой ткани, не ушивая (рис. 112).

3. Перекрут ножки кисты яичника.

3.1. Овариэктомия.

Операция производится при клинической картине давнего перекрута и явных признаках необратимого нарушения питания органа. В брюшную полость низводят петлю Редера и подводят ее к яичнику. Щипцы проводят сквозь петлю, захватывают ими яичник и, потягивая на себя, натягивают мезовариум. Петлю

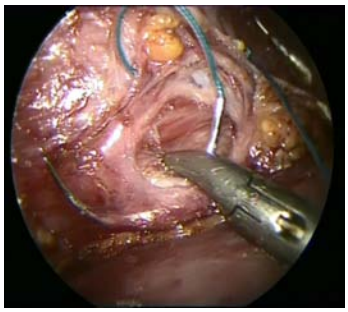

Рис. 97. Фиксация почки к поясничной мышце.

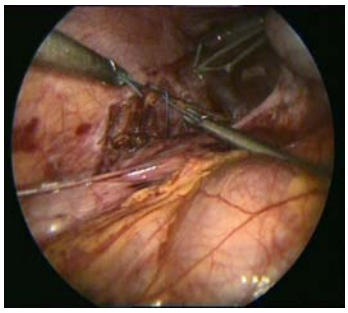

Рис. 98. Фиксация почки к поясничной мышце.

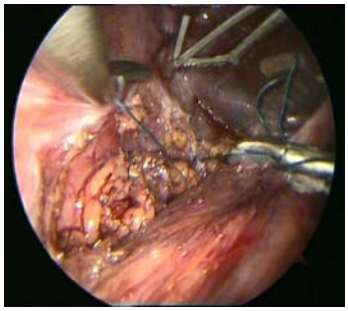

Рис. 99. Фиксация почки к поясничной мышце.

Рис. 100. Фиксация почки к поясничной мышце.

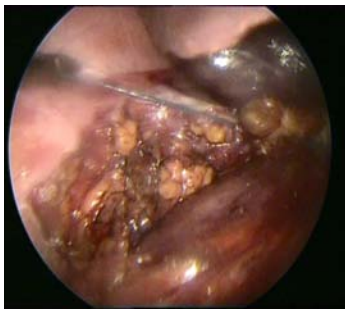

Рис. 101. Завершающий этап операции.

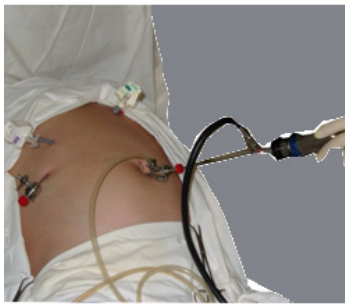

Рис. 102. Установка троакаров.

надевают на мезовариум и плотно затягивают ее с помощью аппликатора. Таким же образом натягивают еще две петли. Яичник отсекают ножницами и удаляют из брюшной полости. Культю коагулируют (рис. 113).

Также возможно использование техники удаления яичника с применением биполяра и ножниц.

3.2. Цистэктомия.

Операция производится при наличии признаков восстановления нормального кровообращения в яичнике после коррекции его положения (см. 2.4)

4. Тубоовариальные образования.

4.1. Аднексэктомия.

Операция показана при гнойном тубоовариальном образовании. Петлю Редера вводят через один из операционных каналов и подводят к удаляемым придаткам. 10 мм щипцы проводят сквозь петлю и, захватывают ими трубу и яичник, а затем подтягивают придатки на себя. Надевают петлю Редера на придатки, обязательно захватив мезовариум и мезосальпинкс, и затягивают ее с помощью аппликатора как можно ближе к углу матки. Таким же образом накладывают и затягивают еще две петли. Придатки отсекают ножницами, удаляют из брюшной полости. Культю коагулируют (рис. 114).

5. Миома матки.

5.1. Миомэктомия.

При наличии миоматозного узла на ножке ножку захватывают зажимом-коагулятором, коагулируют и отсекают миоматозный узел, в зависимости от его размеров удаляют целиком или по частям с помощью морцеллятора. При удалении миоматозного узла на широком основании точечным коагулятором коагулируют брюшину и капсулу миоматозного узла по линии предполагаемого разреза. Ножницами разрезают брюшину и капсулу узла. Узел захватывают 10 мм щипцами, выделяют его из капсулы и откручивают. Препарат удаляют из брюшной полости. Края раны на матке сопоставляют 1-2 швами (Рис. 115).

5.2. Гистерэктомия.

Наиболее частой гинекологической операцией в большинстве стран мира является гистерэктомия с удалением или сохранением придатков, выполняемая по поводу миомы матки. В конце 80-х годов прошлого столетия лапароскопия была впервые использована как оперативный доступ при выполнении гистерэктомии. Несмотря на то, что за прошедший с этого момента период многочисленными исследованиями была показана эффективность лапароскопической гистерэктомии, частота применения этой операции в

Рис. 103. Выделение почки и поясничной мышцы.

Рис. 104. Выделение почки и поясничной мышцы.

Рис. 105. Выделение почки и поясничной мышцы.

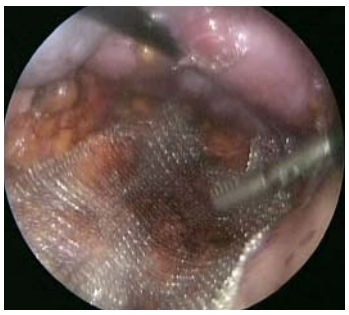

Рис. 106. Сетка расправлена по ходу поясничной мышцы.

Рис. 107. Фиксация почки сетчатым протезом.

Рис. 108. Фиксация почки сетчатым протезом.

сравнении с ее традиционным лапаротомным аналогом остается крайне низкой. Одной из причин медленного внедрения лапароскопической гистерэктомии в клиническую практику является отсутствие простой техники операции, доступной для выполнения большинству гинекологов, владеющих лапароскопией.

По классификации И.Л.Брауде гистерэктомия (как надвлагалищная ампутация, так и экстирпация матки) относится к радикальным гинекологическим операциям, т. е. к хирургическим вмешательствам, приводящим к полному излечению пациентки. Термины «экстирпация» или «надвлагалищная ампутация» матки являются общепринятыми в русскоязычной и немецкой литературе. В англоязычной и франкоязычной литературе применяется термин «тотальная» или «субтотальная», вагинальная, абдоминальная или лапароскопическая гистерэктомия.

Из всех вышеперечисленных вмешательств тотальная лапароскопическая гистерэктомия (ТЛГ) представляет собой наиболее сложную операцию, т. к. лапароскопическим доступом выполняют транссекцию крестцово-маточных, кардинальных связок, сосудов, отсечение матки от сводов влагалища.

После наложения пневмоперитонеума производится установка маточного манипулятора (модель Клермон-Ферран, K. Storz). При гистерэктомиях по поводу миомы матки манипулятор фиксируют стержнем с винтовой нарезкой, а при подозрении на злокачественный процесс эндометрия или эндоцервикса – атравматичным стержнем без нарезки. Применение этого инструмента имеет принципиальное значение, т. к. позволяет придавать матке положение избыточного анте- или ретрофлексио, ротировать ее вправо или влево, а также с помощью т. н. вальвы безопасно выполнять отсечение матки от сводов влагалища.

Обычно используют четыре минилапароскопических прокола с установкой троакаров в пупочной зоне, по боковым фланкам, а также по средней линии. В срединный и правый проколы вводятся биполярный коагулятор и монополярные ножницы. Матка с помощью маточного манипулятора отводится кверху и влево, что обеспечивает натяжение правой круглой маточной связки, последняя коагулируется при мощности тока 30-50 Вт и пересекается механически или монополярными ножницами при мощности тока 120 Вт.

Пузырно-маточная складка брюшины тупо отсепаровывается от подлежащей клетчатки и рассекается тем же инструментом в направлении противоположной круглой маточной связки. Идентичные действия производятся с противоположной стороны. После пол-

Рис. 109. Окончательный вид операции.

Рис. 110. Окончательный вид операции.

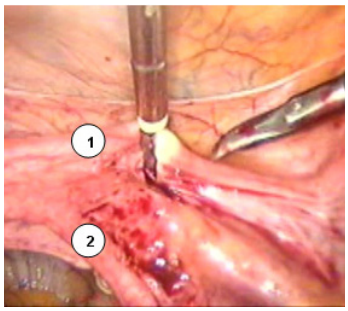

Рис. 111. Лигирование мезосальпингса.
1) Круглая связка матки;
2) маточная труба.

Рис. 112. Ложе кисты яичника.

Рис. 113. Коагуляция культи маточной трубы.

Рис. 114. Коагуляция культи маточной трубы.

ного рассечения пузырно-маточной складки матка отводится назад и кверху, мочевой пузырь тупо отсепаровывается книзу до уровня влагалища, выделяемые в процессе отсепаровки соединительно-тканные тяжи в предпузырной клетчатке коагулируются биполярным коагулятором и пересекаются.

Следующий этап операции. Матка отводится манипулятором латерально, кверху и несколько вперед. Производится отсепаровка рыхлой клетчатки параметрия латеральнее маточных сосудов до момента обнажения внутренней поверхности заднего листка широкой маточной связки. Брюшина заднего листка рассекается на небольшом протяжении механическим или монополярным инструментом. Полученное таким образом «окно» расширяется путем тракций в противоположных направлениях двух введенных в него инструментов. Пересечение связок производится после биполярной коагуляции током мощностью 30-40 Вт.

Далее выполняется отсепаровка и рассечение заднего листка широкой маточной связки от задней части сосудистого пучка до уровня крестцово-маточной связки с частичным пересечением последней. Выделенные из окружающей клетчатки маточные сосуды коагулируются с обеих сторон, на уровне внутреннего зева шейки матки, с помощью биполярной коагуляции и пересекаются механическим или монополярным инструментом. Признаком полноценности коагуляции сосудов перед их рассечением является изменение цвета матки (бледно-синюшный).

Следующий этап операции – после пересечения сосудистых пучков во влагалище вводят трёхступенчатую латексную манжету, предупреждающую потерю пневмоперитонеума. Матка отводится максимально вправо и кверху. Введенный во влагалище полусферический обозначатель границ сводов влагалища (вальва) устанавливается в переднем положении, натягивая на полусферу свод влагалища. Монополярным режущим током стенка влагалища рассекается по краю вальвы, становится виден просвет влагалища. Путем постепенного вращательного перемещения полусферы и монополярного рассечения назад производится полуциркулярная кульдотомия с пересечением левых кардинальных и крестцово-маточных связок. Кровотечение из мелких сосудов стенок влагалища в процессе отсечения останавливается биполярной коагуляцией. Далее идентично производится рассечение сводов влагалища с противоположной стороны.

В результате полностью проведенной циркулярной кульдотомии матка остается свободно лежащей в брюшной полости. Постоянное натяжение тканей на

Рис. 115. Вид матки после удаления миоматозного узла.

полусфере вальвы обеспечивает послойное рассечение тазовой фасции и стенки влагалища, идентичное таковому при классической технике интрафасциальной гистерэктомии.

Матка извлекается через влагалище. При значительных размерах матки или узости влагалища проводится фрагментация удаленного препарата. После извлечения макропрепарата из брюшной полости с целью предупреждения потерь пневмоперитонеума во влагалище вводится «кляп» из резиновой перчатки, наполненной марлевыми салфетками. Рана влагалища зашивается эндоскопически двумя-тремя восьмиобразными или П-образными швами с захватыванием в шов передней, задней стенок влагалища, эндотазовой фасции, крестцово-маточных и кардинальных связок. Перитонизация обычно не производится. По окончании операции брюшная полость промывается физиологическим раствором. Для удаления сгустков крови и жидкости из верхних этажей брюшной полости больная переводится в положение Фоулера. Но окончательный контроль гемостаза осуществляется вновь в положении Тренделенбурга. Следует подчеркнуть, что лапароскопический доступ дает возможность выполнения абсолютного туалета брюшной полости и полного гемостаза.

Заключение

Мы познакомили вас с нашим опытом применения минилапароскопии при выполнении различных диагностических и лечебных вмешательств. Считаем, что их широкое тиражирование и внедрение в клиническую практику обосновано и необходимо, так как технология отвечает всем требованиям современной хирургии.

Требования современных технологий в хирургии заставляют искать пути наименьшей травматизации тканей с максимальной надёжностью и безопасностью для пациентов. Минилапароскопия является минимально инвазивной лапароскопической методикой выполнения оперативных вмешательств. Ее применение в настоящее время целесообразно с учетом показаний и противопоказаний не только в диагностике, но и в лечении заболеваний органов брюшной полости и забрюшинного пространства. Разработанные алгоритмы хирургического лечения позволили повысить эффективность оперативного лечения. Таким образом, минилапароскопия, вызывая минимальную травму передней брюшной стенки и обеспечивая идеально возможный косметический эффект, является в ряде случаев методикой выбора у пациентов с абдоминальной, гинекологической и урологической патологией. Наряду с многими положительными качествами, данная патология имеет и ряд спорных аспектов, которые постоянно будут обсуждаться в хирургическом обществе. Поэтому ещё предстоит определить ту роль, которую она будет играть в современной клинической практике. Однако уже сейчас не вызывает сомнений то, что минилапароскопия по праву занимает одно из первых мест в арсенале хирургов при выборе способа оперативного вмешательства.

Комплект микроинвазивных инструментов AlphaDur®

Без боли, без шрамов, без швов

После вмешательства

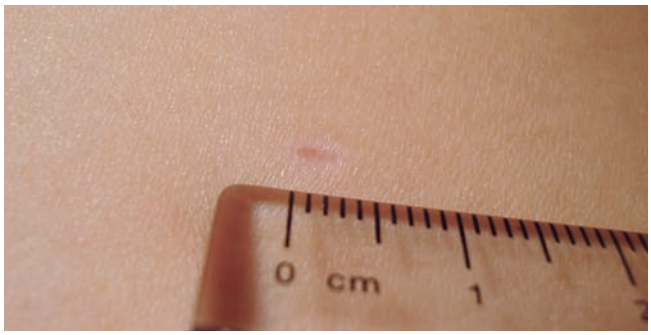

Через 3 недели

ПРИМЕНЕНИЕ В ХИРУРГИИ

Общая хирургия:

- Герниопластика (TAPP)
- Аппендэктомия
- Холецистэктомия
- Фенестрация кист
- Адгезиолизис
- Дополнительный порт при резекции кишки и фундопликации
- Эндоскопическая тиреоидэктомия

Гинекология:

- Адгезиолизис
- Коагуляция эндометриоза
- Фенестрация кист
- Оофорэктомия*
- Сальпингэктомия*
- Миомэктомия*
- Внематочная беременность
- Аппендэктомия
- Дополнительный порт при гистерэктомии (лигировании маточных труб)

Детская хирургия:

- Аппендэктомия
- Гастростомия
- Адгезиолизис
- Пилоропластика
- Пилоротомия
- Анастомоз
- Орхипексия

Комплект микроинвазивных инструментов AlphaDur®

Без боли, без шрамов, без швов

AlphaDur® - это новое направление в микроинвазивной хирургии.
Инструменты ***AlphaDur®*** за счет применения композиции титана и керамики имеют чрезвычайно высокую прочность. Используя эти инструменты, хирурги могут выполнять микроинвазивные вмешательства через маленький прокол в коже пациента. Данный вид хирургии может использоваться, например, в пластике паховой грыжи или для удаления адгезий, что позволяет избежать шрамов и рубцов на коже пациента. Значительное преимущество инструментов – меньше боли, больший комфорт для пациента.

AlphaDur® - технология будущего.

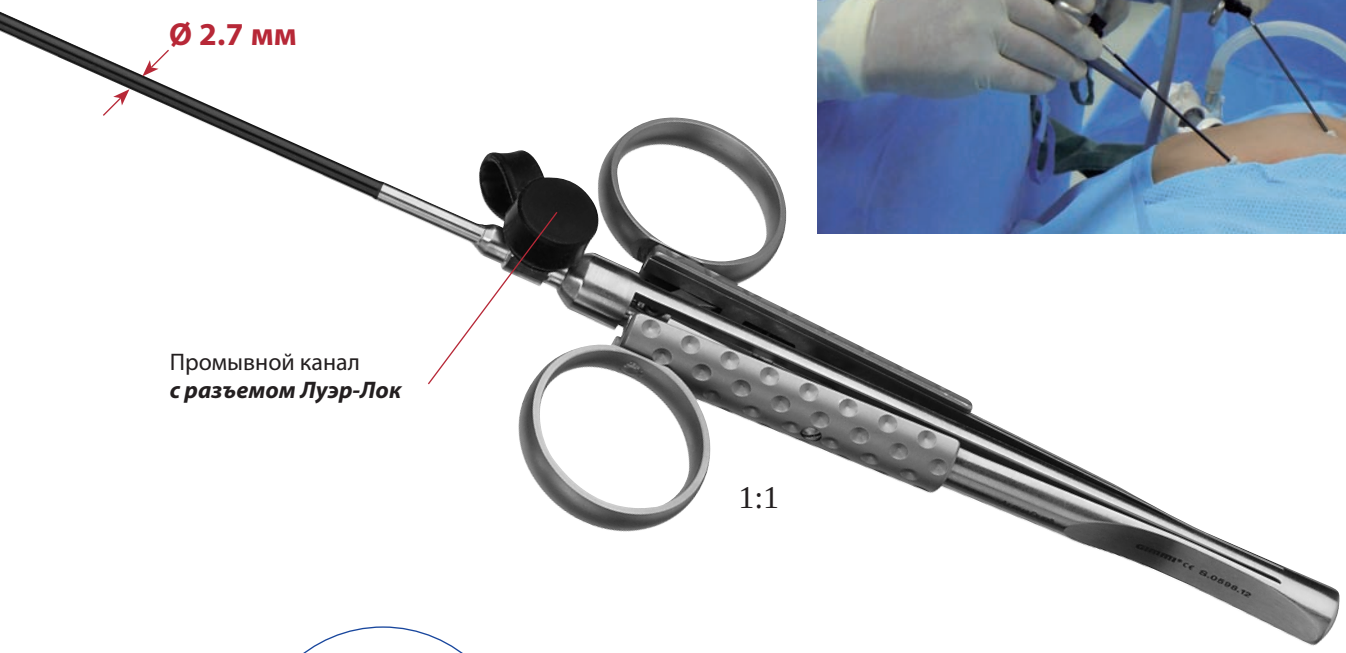

Легким нажатием на эргономичные опоры для пальцев пружинной рукоятки производится закрытие бранш. По мере снижения усилия на опоры рукоятки бранши снова открываются.



При частичном сжатии рукоятки кремальера фиксируется, при полном сжатии рукояток кремальера раскрывается.

Комплект микроинвазивных инструментов AlphaDur®

Без боли, без шрамов, без швов

134°C
AUTOCLAVE
2,3 bar

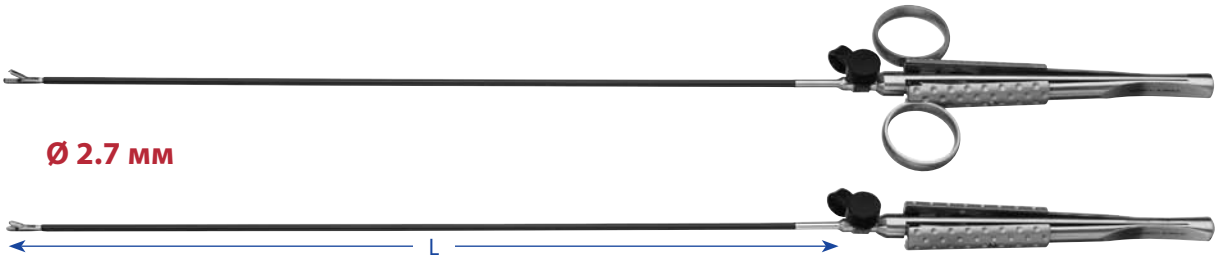

S.0598.13	L = 30 см	Захватывающий зажим, 1x2 зуба, ствол с покрытием, кремальера, рукоятка без колец.	1/1
S.0598.16	L = 16 см		
S.0598.12	L = 30 см	Захватывающий зажим, 1x2 зуба, ствол с покрытием, кремальера, рукоятка с кольцами.	
S.0598.15	L = 16 см		
S.0598.23	L = 30 см	Захватывающий зажим, атравматичный, тупой, ствол с покрытием, кремальера, рукоятка без колец.	1/1
S.0598.26	L = 16 см		
S.0598.22	L = 30 см	Захватывающий зажим, атравматичный, тупой, ствол с покрытием, кремальера, рукоятка с кольцами.	
S.0598.25	L = 16 см		
S.0598.32	L = 30 см	Диссектор Мэриленд, атравматичный, изогнут влево, ствол с покрытием, без кремальеры, рукоятка с кольцами.	1/1
S.0598.35	L = 16 см		
НОВИНКА **S.0598.36**	L = 30 см	Диссектор Мэриленд, атравматичный, изогнут влево, ствол с покрытием, без кремальеры, рукоятка с кольцами.	1/1
НОВИНКА **S.0598.24**	L = 30 см	Захватывающий зажим Де Бэйки, атравматичный, тупой, ствол с покрытием, кремальера, рукоятка без колец.	1/1

Комплект микроинвазивных инструментов AlphaDur®

Без боли, без шрамов, без швов

134°C
AUTOCLAVE
2,3 bar

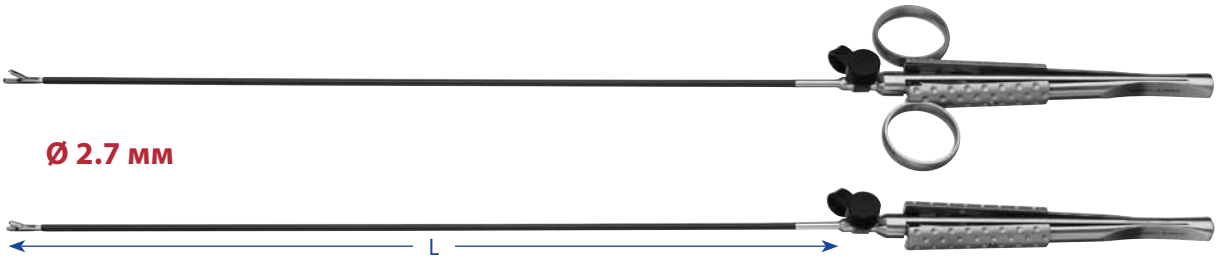

S.0598.52	L = 30 см	Ножницы, кончики притуплены, прямые, ствол с покрытием, без кремальеры, рукоятка без колец.	1/1
S.0598.55	L = 16см		
S.0598.62	L = 30 см	Иглодержатель, ствол с покрытием, кремальера, рукоятка без колец.	1/1
S.0598.65	L = 16 см		
НОВИНКА **T.5641.12**	L = 30 см	Ретрактор для тканей, кремальера, рукоятка с кольцами.	1/1
НОВИНКА **S.0598.53**	L = 30 см	Ножницы, кончики притуплены, изогнуты влево, ствол с покрытием, без кремальеры, рукоятка без колец.	1/1

Комплект микроинвазивных инструментов AlphaDur®

Без боли, без шрамов, без швов

134°C
AUTOCLAVE
2,3 bar

AlphaPort

Ø 3.0 мм

Канюля/Сталь		Троакары	
		Конический стилет	Пирамидальный стилет



50 мм

T.8081.03	T.8041.03	T.8050.03

80 мм

T.8084.03	T.8062.03	T.8054.03

100 мм

T.8087.03	T.8047.03	T.8059.03

Уплотнители к инструментам	**Ø 3.0 мм**	**T.9050.08**	
Силиконовый клапан		**T.8004.36**	
Заглушка Луер-Лок		**Z.0001.04**	

Комплект микроинвазивных инструментов AlphaDur®

Без боли, без шрамов, без швов

134°C
AUTOCLAVE
2,3 bar

Ø 2.9 мм

Канюля/Сталь		Троакары: Конический стилет	Троакары: Пирамидальный стилет
			
Гильза троакара из нержавеющей стали без разъема Луер-Лок			
T.8009.64	L = 50 мм	**T.8009.52**	**T.8009.56**
T.8009.65	L = 80 мм	**T.8009.54**	**T.8009.58**

Уплотнители		
T.9602.99	Ø 2.8 мм	

Стерилизационный поддон для комплекта инструментов ***AlphaDur®***
с рабочей длиной ствола 16 см
Габариты 540x255x95 мм (без инструментов)

S.0598.84

Стерилизационный поддон для комплекта инструментов ***AlphaDur®***
с рабочей длиной ствола 30 см
Габариты 540x255x95 мм (без инструментов)

S.0598.86



Комплект микроинвазивных инструментов AlphaDur®

Без боли, без шрамов, без швов

134°C
AUTOCLAVE
2,3 bar

ЭЛЕКТРОДЫ МОНОПОЛЯРНЫЕ

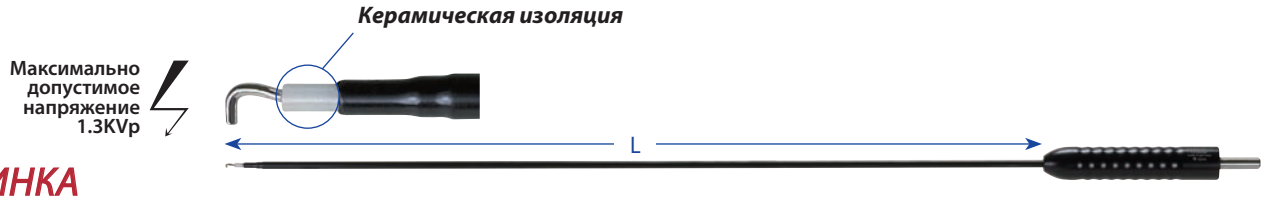

НОВИНКА

Монополярный L-образный электрод ***AlphaDur®*** 90°, высокая степень прочности

T.0120.62	L = 28 см	Ø 2.8 мм

Монополярный L-образный электрод 90°

T.0120.58 II	L = 30 см	Ø 2.8 мм
T.0120.59 II	L = 16 cm	Ø 2.8 мм

ЭЛЕКТРОДЫ БИПОЛЯРНЫЕ

НОВИНКА

Биполярный L-образный электрод 90°

T.0120.65	L = 34.5 см	Ø 2.9 мм

Комплект микроинвазивных инструментов AlphaDur®

Без боли, без шрамов, без швов

134°C
AUTOCLAVE
2,3 bar

Комплект для аспирации/ирригации со скользящим переключателем

T.0034.03	Ø 2.8 мм	L = 30 см
T.0034.04	Ø 2.8 мм	L = 16 см

Перфоратор для кожи *AlphaDur®*

S.0598.91

Детский перфоратор для кожи *AlphaDur®*

S.0598.93

НОВИНКА

Манипулятор, зонд для пальпации

S.0598.96	L = 30 мм	Ø 2.8 mm

Крючок для грыжевой сетки

S.0598.85	L = 38 см	Ø 2.8 мм
S.0598.95	L = 30 см	Ø 2.8 мм

Комплект микроинвазивных инструментов AlphaDur®

Без боли, без шрамов, без швов

134°C AUTOCLAVE 2,3 bar

134°C AUTOCLAVE 2,3 bar

HD optimiert optimized

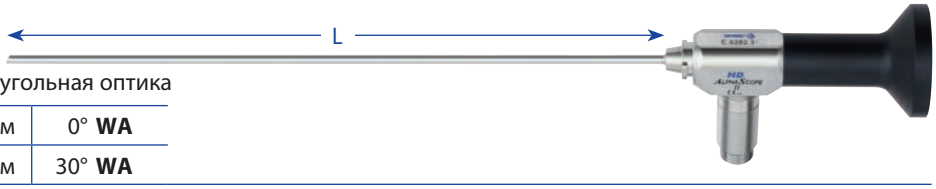

AlphaScope™ II WA = широкоугольная оптика

E.8282.01	Ø 2.7 мм	L = 18.5 см	0° **WA**
E.8282.31	Ø 2.7 мм	L = 18.5 см	30° **WA**

AlphaScope™ II

E.8297.40 I	Ø 2.9 мм	L = 30.0 см	0° **HM**
E.8297.43 I	Ø 2.9 мм	L = 30.0 см	30° **HM**

HM = Сильное увеличение без потери яркости



AlphaScope™ *II* полноэкранная версия

E.8290.42	Ø 5.5 мм	L = 42.5 см	0°
E.8293.42	Ø 5.5 мм	L = 42.5 см	30°
E.8294.42	Ø 5.5 мм	L = 42.5 см	45°

Наиболее востребованные модели

НОВИНКА

Адаптер для замены эндоскопа в стерильных условиях

S.2000.45

Обработка и стерилизация инструментов

T.1003.00	Промывное устройство для промывки/продувки инструментов в комплекте с восемью насадками (присоединяется к водопроводному крану или источнику сжатого воздуха)
T.1003.04	Промывное устройство с трубкой
T.1003.05	Дополнительные детали (система дозировки)
T.1003.06	A
T.1003.07	B
T.1003.08	C
T.1003.09	D
T.1003.10	E
T.1003.11	F
T.1003.12	G
T.1003.13	H



Адаптер для ½" шланга. Нержавеющая сталь.

T.1003.23

Щетка для очистки инструментов, длина 49 см (10 шт./уп.)

T.1003.49	Ø 3 мм
T.1003.50	Ø 5 мм
T.1003.53	Ø 7 мм
T.1003.51	Ø 10 мм

Шприц для промывки инструментов серии ***AlphaDur®***

S.0598.90

УХОД ЗА ИНСТРУМЕНТАМИ

Любрикант хирургических инструментов:
уход и смазка движущихся деталей, сшивающих аппаратов, 12 шт./уп.

J.8860.08

ИНСТРУКЦИЯ ПО ОБРАБОТКЕ ИНСТРУМЕНТОВ ДЛЯ АВТОМАТИЧЕСКОЙ ЧИСТКИ

ВНИМАНИЕ!
Максимальное количество циклов обработки определить нельзя из-за индивидуального дизайна инструмента и расходуемых материалов, поэтому лимит устанавливается в зависимости от функций и износа инструмента. Перед возвратом использованного инструмента производителю необходимо его обработать. Дополнительную информацию вы найдете в инструкции к каждому конкретному инструменту.

УХОД ВО ВРЕМЯ ИСПОЛЬЗОВАНИЯ

После каждого использования в ходе оперативного вмешательства опустите инструмент в холодную воду (<40°), чтобы удалить сильные загрязнения, затем промойте инструмент стерильной водой при помощи шприца для промывки инструментов (S.0598.90) через адаптер Луер-Лок.

Не используйте фиксирующие растворы и горячую воду (>40°), так как это может привести к затвердеванию остатков тканей в инструменте, что может повлиять на результат повторной обработки.

Транспортировка

Для хранения и транспортировки к месту стерилизации рекомендуется использовать закрытые контейнеры, чтобы не повредить инструменты и избежать загрязнения окружающей среды (рекомендуется использовать стерилизационные поддоны S.0598.xx).

Подготовка к стерилизации/ручная предварительная чистка

Используйте необходимые средства защиты: перчатки, очки и т.п.
Для стерилизации инструмент должен быть в открытом состоянии.
Опустите инструмент в холодную проточную воду на 5 минут. При помощи щетки (не используйте металлические щетки) удалите все видимые загрязнения под проточной холодной водой. Внутренние углубления, резьба и отверстия промываются по отдельности пистолетом для промывки/продувки как минимум в течение 10 секунд в импульсном режиме.

Ультразвуковая чистка

Опустите инструмент в ультразвуковую ванну с щелочным или энзимным раствором (0,5%) и обработайте его в течение 15 минут при температуре 40°C (35-45 KHz). Во время обработки необходимо один раз поменять положение инструмента. После ультразвуковой обработки инструмент следует тщательно прополоскать холодной проточной водой. Следуйте инструкциям производителя ультразвуковой ванны.

Автоматическая чистка

Для оптимизации процесса чистки рекомендуется использовать дистиллированную, деминерализованную или полностью опресненную воду. Откройте инструменты и аккуратно поместите их в подходящую корзину. Если возможно, присоедините адаптер Луер-Лок инструмента к системе промывки аппарата очистки. Ополосните холодной водой в течение 4 минут.

1. Промойте инструмент холодной водой в течение 4 минут.
2. Просушите
3. Промойте средством для дезинфекции Deconex 28 ALKA ONE 0.5% при 70°C в течение 6 минут.
4. Просушите
5. Обработайте теплой водой (>40°C) и нейтрализатором в течение 3 минут.
6. Просушите
7. Промойте теплой водой в течение 2 минут.
8. Просушите

Дезинфекция

Автоматическая тепловая дезинфекция в мойке-дезинфекторе с соблюдением национальных требований в соответствии с сертификатом ISO 15883. Окончательно ополосните дистиллированной, деминерализованной или опресненной водой.

Сушка

В процессе цикла сушки мойки-дезинфектора. При необходимости можно дополнительно протереть инструменты безворсовой тканью. Продуйте полости чистым сжатым воздухом.

Проверка работоспособности, уход и меры предосторожности

Дайте инструментам остынуть до комнатной температуры и убедитесь, что все соединительные и трущиеся части сухие. Осмотрите инструмент на наличие остатков загрязнений. При необходимости повторите процедуру очистки и дезинфекции. Трущиеся части инструментов (зажимы, ножницы, иглодержатели), соединения, кремальеры, бранши необходимо обработать инструментальным маслом. Не нужно смазывать весь инструмент. Удалите излишнее количество масла. Инструментальное масло снижает механический износ, делает работу более мягкой и предотвращает фреттинговую коррозию, вызванную повышенным трением. Инструментальное масло J.8860.08 подходит для стерилизации паром и сухим жаром до 180°C.
Проверьте совместимость частей инструмента друг с другом. Осмотрите инструмент на наличие повреждений, незакрепленных деталей и износа. Проверьте работоспособность инструмента в соответствии с руководством по эксплуатации. Отложите поврежденные инструменты.

Области нанесения инструментального масла

Зоны, указанные стрелкой, необходимо смазать любрикантом.
На ножницах *AlphaDur*® любрикант следует наносить на лезвия и режущие поверхности.

Упаковка

В соответствии с сертификатами ISO 11607 и EN 868.

Стерилизация

Стерилизация выполняется при условии форвакуума (в соответствии с ISO 17665) с соблюдением государственных требований.
Параметры цикла форвакуума: 3 стадии форвакуума с минимум 60 миллибар.
Жар – вплоть до минимальной температуры стерилизации 134°C, максимум 137°C.

Давление:	2.0-2.3 бар
Минимальное время воздействия:	5 минут
Время сушки:	минимум 10 минут

Следуйте инструкции производителя оборудования.

Хранение

Храните стерильные инструменты в контейнерах (S.0598.xx), поддонах и т.п. в сухом, чистом месте при температуре от 5°C до 40°C.

Информация о валидационном исследовании повторной обработки

При валидационном исследовании использовались следующие тестовые устройства, материалы и оборудование:
Моющее средство: Deconex 28 Alka One 0,5% (щелочное)
Дезинфицирующее средство: Deconex 23 Neutraclean
Мойка-дезинфектор: HAMO LS 950 Endoclean
Стойка – вкладыш: Стойка для стерилизации малоинвазивных инструментов для HAMO LS 950 Endoclean
Смотрите дополнительную информацию в отчетах о валидационных исследованиях:
Чистка: 4805041406
Стерилизация: 5305021007

Дополнительные инструкции

Если нет возможности использовать рекомендованные химические средства и оборудование, то обоснование валидационного процесса становится обязанностью пользователя.
Пользователь обязан убедиться, что процесс повторной обработки, в том числе материальные ресурсы и персонал, способствует достижению необходимого результата.
Валидационное исследование должно соответствовать уровню развития технологий и национальному законодательству.